

腦靜脈竇栓塞：一種不常見的腦血管病變---病例報告

洗鴻曦 王潤倫 王明龍* 陳志程**

聖功醫院 內科 *放射科 **國軍高雄總醫院 放射科

簡略標題：腦靜脈竇栓塞

摘要

腦靜脈竇栓塞沒有特定的臨床症狀,比起一般動脈堵塞引起的腦中風,其發生率較低,是很容易被忽略的一種腦血管病變。本文提出一位 41 歲男性,因頭痛,嘔吐而住院,其後出現腦壓升高和顱神經障礙的症狀,經過一系列的檢查終於得到正確的診斷。以藥物控制腦壓和症狀治療後恢復良好,於 16 天後出院.除了還有輕微複視現象之外,其他症狀都恢復正常,並且能回原單位工作無礙。本文就病例探討及文獻回顧,以瞭解腦靜脈竇栓塞的可能病因,臨床症狀,診斷方法和預後的評估等相關問題。並討論過去與現在治療觀念的差異,尤其是使用抗凝血劑的利弊得失等問題。總之,腦靜脈竇栓塞並不常見,如果能早期診斷,早期治療,其預後十分良好,並且可以減少併發症和致殘率。所以吾人應該隨時提高警覺並掌握新的治療觀念,使患者能獲致最佳的療效。

關鍵詞：腦靜脈竇栓塞 (cerebral veno-sinus thrombosis)

腦血管病變 (cerebral vascular disease)

前言

腦中風的定義是急性的腦血管病變導致腦組織損傷,而出現運動,感覺,思考,語言,行爲等功能上的障礙,這些神經功能異常的症狀往往會持續數天至數週以上未能完全恢復.腦血管病變包含了血管狹窄,堵塞,破裂,發炎,先天性血管發育畸形和血管瘤等.這些血管病變容易導致腦內缺血,梗塞,或腦出血而出現急性腦中風的症狀.絕大多數的腦中風都是動脈血管出問題,但是腦內的靜脈血管系統也會出現病變,如靜脈炎,靜脈竇栓塞等,也能導致中風症狀.本文提出一病例報告,探討其臨床表現,診斷,治療及預後等相關問題,並回顧文獻,以利於瞭解這種不常見的疾病,和掌握新的治療觀念.

病例報告

一位 41 歲男性感覺輕微發燒,頭痛和眼球週圍疼痛約有一週之久.他過去曾有中耳炎的病史,半年前發現有膿狀分泌物從耳道流出,並接受了短期抗生素藥物治療.除此之外,並無其他病史.住院當天清晨因爲嚴重頭痛而醒來,同時出現暈眩和嘔吐等症狀,因此立即前來本院急診住院.身體檢查發現血壓 138/84mmHg,脈搏 92 跳/分,呼吸 20 次/分,腋溫 37°C,無貧血和黃疸徵象,皮膚正常,兩側肺部聽診正常,心跳規則無雜音,腹部柔軟無壓痛,四肢無水腫現象.神經學檢查發現意識清醒,頸部無僵硬現象,頸動脈聽診無雜音,顱神經檢查正常.其暈眩症狀會因爲姿勢變動而加重,平躺時較爲改善.沒有發現眼振或複視.

其頭痛屬於脹痛和搏動性頭痛.沒有視野異常或視力減退,眼底正常,無視乳突水腫.肌力正常,運動和感覺功能正常,深肌腱反射正常,小腦功能檢查正常.實驗室檢查發現血紅素 13.8gm/dl,血比容 41.3%,白血球 $8,100/\text{mm}^3$ 血小板 $199 \times 10^3/\text{mm}^3$, ESR(1hr) 10mm, PT 18/14 秒, aPTT 39/<45 秒,尿液檢查正常.血液生化檢查都在正常範圍內.心電圖顯示竇性心搏過緩,每分鐘 52 次.胸部 X 光正常.腦波正常.住院後給予症狀治療並無改善.兩天後頭痛加劇,同時有嘔吐,視力模糊,和水平性複視等症狀出現.神經學檢查發現兩眼外旋神經麻痺,右眼較為明顯.眼底檢查沒有視乳突水腫.因為懷疑顱內壓升高,緊急安排電腦斷層檢查,結果沒有發現腦出血,腫瘤,水腦症,或明顯的腦水腫.但是在上矢狀竇 (superior sagittal sinus)的枕部有疑似血栓形成,出現三角形的高密度區 (dense triangle sign)(圖一),並懷疑大腦大靜脈(great cerebral vein)栓塞(圖二).顯影劑注射後沒有進一步的異常發現.腰椎穿刺檢查顯示壓力高達 400mmH₂O,放液 15ml 後終末壓力為 300mmH₂O,腦脊髓液的分析如下:細胞計數 0,蛋白質 50mg/dl,高於正常值.糖分 56mg/dl,(同時間的血糖為 121mg/dl).由臨床症狀及系列檢查高度懷疑腦靜脈竇栓塞.經轉診以磁共振造影檢查發現在上矢狀竇,直竇(straight sinus),竇匯 (confluence of sinuses),和左側橫竇(transverse sinus),都有血栓形成(圖三,四),因此診斷確定為腦靜脈竇栓塞.這時開始用 dexamethasone 和 glycerol 靜脈注射以降低腦壓.治療第二天臨床症狀即快速改善,所以沒有進一步使用抗凝血劑治療.降腦壓藥物治療 10 天後,逐漸停止靜

脈注射劑,改用口服 prednisolone 治療,病人日漸康復,於第 16 天出院. 之後一個月內於門診追蹤數次,發現其症狀尚有輕微水平性複視,右眼外旋功能輕度障礙,其他症狀都恢復正常,病患已經能回原單位工作無礙.六個月後,再次追蹤檢查,其複視症狀完全恢復了,兩眼外旋功能正常.進一步的血液檢查如表一所列,發現 protein C 不足,其他檢查則無異常.而 protein C 不足可能為其靜脈竇栓塞的原因

討論

靜脈竇是腦內許多大小靜脈匯流之處,它接受了腦內回流的靜脈血,同時靜脈竇也是腦脊髓液循環的必經孔道.若靜脈竇發生栓塞後,必定阻礙了靜脈血的回流和腦脊髓液的循環,因此出現腦內靜脈鼓脹和腦壓升高.靜脈竇栓塞沒有特定的臨床症狀,比一般的動脈堵塞引起的中風,其發生率較低,是很容易被忽略的一種腦血管疾病⁶.

在過去抗生素的使用尚未普及的年代,靜脈竇栓塞多半是局部感染症所造成,最常見的是中耳炎,鼻竇炎等.而近年來這些感染的併發症已經非常少見,所以顱內靜脈竇栓塞的新病例大多數為無菌性的^{1,3}. 其致病原因包括了:血液凝固功能異常,例如 anti-thrombin III 缺乏, protein C 或 protein S 不足等遺傳性疾病,紅血球過多症,脫水,溶血性貧血,其他少見的血液疾病如鐮刀狀紅血球貧血症,和 paroxysmal nocturnal hemoglobinuria 等併發靜脈竇栓塞也有文獻提及^{1,3}.另外如懷孕,生產後的產婦,服用避孕藥者,頭部外傷,心臟衰竭,糖尿病,腎病症候

群,肝衰竭,瀰散性血管內凝血症,潰瘍性結腸炎,其他自體免疫疾病,如紅斑性狼瘡及 Behçet's disease 和癌症病患等,都有併發靜脈竇栓塞的病例報告^{1,2,8,9}.對於尚未查出確定病因的患者,應該保持警覺,密切追蹤.

靜脈竇栓塞的臨床症狀可能有頭痛,嘔吐,視力模糊,發燒等非特異性的症狀.神經症狀可能有意識障礙,局部或全身性癲癇發作,癱瘓,運動或感覺功能障礙等也可能出現.神經學異常徵象包括有顱神經功能異常,眼底視乳突水腫,腦膜刺激徵象,及病態反射等都很常見^{1,2}.若症狀只出現單純的"良性腦壓升高" (benign intracranial hypertension),其預後較佳.如果出現意識障礙,癲癇,或局部神經徵象,則可能腦內有併發梗塞或出血,預後較差,而且後遺症多,日後致殘率高².靜脈竇栓塞的鑑別診斷包括了動脈栓塞性腦中風,腦出血,腦瘤,腦膜炎,腦膿瘍,及假性腦瘤 (pseudotumor cerebri) 等中樞神經系統疾病¹.

診斷方法包括腦脊髓液分析和壓力測定,電腦斷層,核磁共振,血管攝影等.細菌性的靜脈竇栓塞其腦脊髓液的發現相同於腦膜炎.無菌性的靜脈竇栓塞其腦脊髓液的細胞計數在正常範圍之內,蛋白質含量可能略為增加,但壓力通常會明顯升高.未施打顯影劑的電腦斷層可能發現腦水腫或栓塞的腦靜脈(cord sign),偶爾可見出血性腦梗塞 (hemorrhagic infarct). 若為上矢狀竇栓塞,在施打顯影劑後可發現 (empty delta sign), 即血栓部分因為沒有顯影劑的填充,使靜脈竇的橫斷面呈現低密度的三角形出現在後枕部^{2,6}.

在核磁共振 T1 及 T2 weighted 影像可以看見栓塞的靜脈竇呈現高亮度的訊號.在靜脈竇栓塞的早期(15 天內),利用核磁共振檢查可以精確的診斷.但是急性期過後因為血管再開通(recanalization),使血栓的訊號變的不勻稱(inhomogenous sign),這時用核磁共振也不易判斷,需要借助腦血管攝影來確立腦靜脈竇栓塞的診斷⁵.腦血管攝影能直接看出栓塞的部位.根據統計,最常被侵犯的是上矢狀竇和橫竇^{2,3,4}.

細菌性的靜脈竇栓塞必須使用抗生素治療,若有局部蓄膿則必須以手術清創及引流治療.無菌性的靜脈竇栓塞,其治療以控制腦壓和減少腦水腫為主.降腦壓可使用高滲透壓製劑(glycerol 或 mannitol),類固醇,限水,或反覆的腰椎穿刺放液等方法^{2,3}.在腦水腫的狀況下,一般的共識都反對使用外科手術來治療靜脈竇栓塞,例如腦靜脈血管分流降壓手術(shunting or venous by-pass)或栓塞切除手術(thrombectomy)².

使用抗凝劑成功治療靜脈竇栓塞以經有五十年的歷史了⁷,但是過去的觀念大多反對使用抗凝血劑,因為靜脈竇栓塞容易併發顱內出血^{1,8},但是許多治療成功的案例顯示顱內出血不應該是禁用抗凝劑的理由⁷.使用 heparin 靜脈注射,以兩倍 aPTT 為準小心調整劑量,並不會增加顱內出血的發生率.即使治療前已經發生顱內出血也不是使用 heparin 的絕對禁忌症⁷.近來的文獻都傾向於使用抗凝血劑來治療靜脈竇栓塞^{2,4,6,7,9},尤其是病況嚴重有進行性惡化,或出現局部神經症狀的病例應該積極使用抗凝血劑,如此可以預防血栓範圍擴大,並能幫助側枝循環的進行².在急性期可以使用 heparin,開始先靜脈注射 3,000IU

維持劑量每天 25,000 至 65,000 IU 以兩倍 aPTT 為準調整劑量.穩定後改用口服抗凝血劑治療 4-8 個月,可以明顯降低死亡率與致殘率,療效十分顯著⁷.至於血栓溶解劑如 rt-PA 等藥物用於治療靜脈竇栓塞則有很多的爭議,目前尚無定論^{2,4,7}.

若有癲癇的併發症,在服用抗癲癇藥兩年後若無復發,而且腦波正常時可逐漸停藥².

過去的文獻報告,靜脈竇栓塞的死亡率高達 30-50%,近來的報告約為 10%^{1,2,4}.死亡率降低的原因可能有下列三種:一.因為抗生素的使用,使局部感染併發細菌性靜脈竇栓塞已經非常少見.二.積極使用抗凝血劑奏效.三.診斷技術進步,許多預後良好,單純的靜脈竇栓塞病例容易早期診斷,早期治療².靜脈竇栓塞的死因多半因為腦水腫或出血性腦梗塞¹,存活的病例比一般動脈栓塞性腦中風的預後為佳².

本病例診斷為上矢狀竇,直竇,和左側橫竇栓塞,臨床症狀以單純的顱內壓升高來表現.病患過去雖然有中耳炎的病史,但是腦脊髓液顯示為無菌性,所以可以排除因中耳炎併發細菌感染性的靜脈竇栓塞.由病史與臨床表現並無發現任何系統疾病,但無法排除原發性的血液凝固異常.由常規的血液檢查,和特殊的凝血功能檢查包含 PT, aPTT, thrombin time, fibrinogen, anti-thrombin III, alpha-2-antiplasmin 和 protein C 等,結果發現 protein C 不足,其他則無異常.因此可以考慮因為原發性 protein C 不足造成過高凝血狀態(hypercoagulable state) 而發生腦靜脈竇栓塞.病患日後仍然需要密切追蹤,並提醒病患,如脫水,抽

煙,體重過重,和長期臥床等狀況均會增加血栓形成的危險.同時建議
家族其他成員作遺傳諮詢和血液篩檢以防範於未然.

參考文獻

1. Harold P. Adams, et al. *Vascular Diseases of the Nervous System* Bradley WG, et al. *Neurology in Clinical Practice*, Butterworth –Heinemann, a division of Reed Publishing (USA) Inc. 1991;935-937.
2. Bousser MG, Chiras J, Bones J, et al. Cerebral venous thrombosis - a review of 38 cases. *Stroke* 1985; 16:199-213.
3. Averbach P. Primary cerebral venous thrombosis in young adults: The diverse manifestations of an underrecognized disease. *Ann Neurol* 1978;3:81-86.
4. Kristensen B, Malm J, Markgren P, et al. CSF hydrodynamics in superior sagittal sinus thrombosis. *J Neurol Neurosurg Psychiatry* 1992;55:287-293.
5. Isensee C, Reul J, Thron A. Magnetic resonance imaging of thrombosed dural sinuses. *Stroke* 1994; 25:29-34.
6. Waralaw JM, Vaughan GT, Steers AJW, et al. Transcranial doppler ultrasound findings in cerebral venous sinus thrombosis. *J Neurosurg* 1994;80:332-335.
7. Einhaupl KM, Villringer A, Meister W, et al. Heparin treatment in sinus venous thrombosis. *Lancet* 1991;338:597-600.
8. Wiebers DO. Ischemic cerebrovascular complications of pregnancy. *Arch Neurol* 1985; 42:1106-1113.
9. Hickey WF, Garnick MB, Henderson IC, et al. Primary cerebral venous thrombosis in patients with cancer – a rarely diagnosed paraneoplastic syndrome. *Am J Med* 1982;73:740-750.

Cerebral Venous Sinus Thrombosis: An Uncommon

Cerebral Vascular Disease --- A Case Report

Hong-hsi Hsien, Yun-lon Wang, Ming-long Wang*, Jyh-ching Chen**

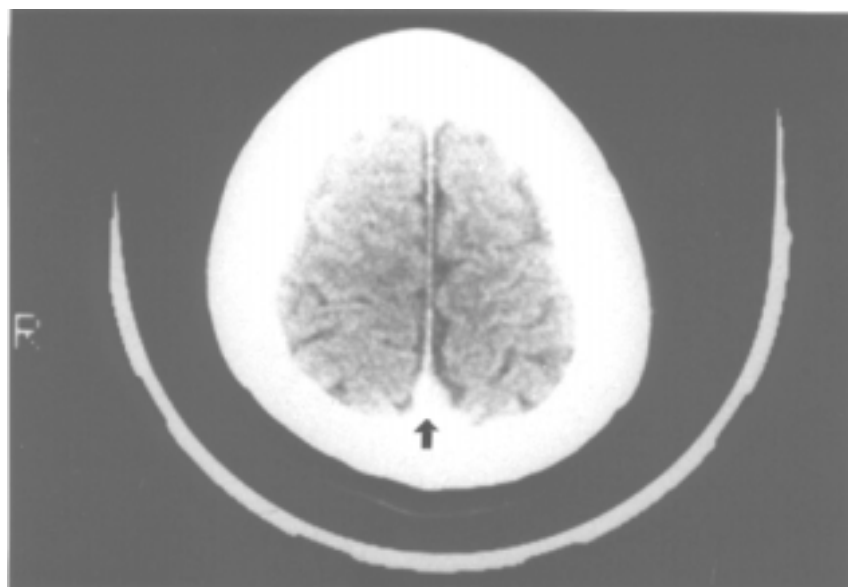
Department of Internal Medicine, *Department of Radiology, St. Joseph Hospital, Taiwan

**Department of Radiology, Kaohsiung Military General Hospital, Taiwan

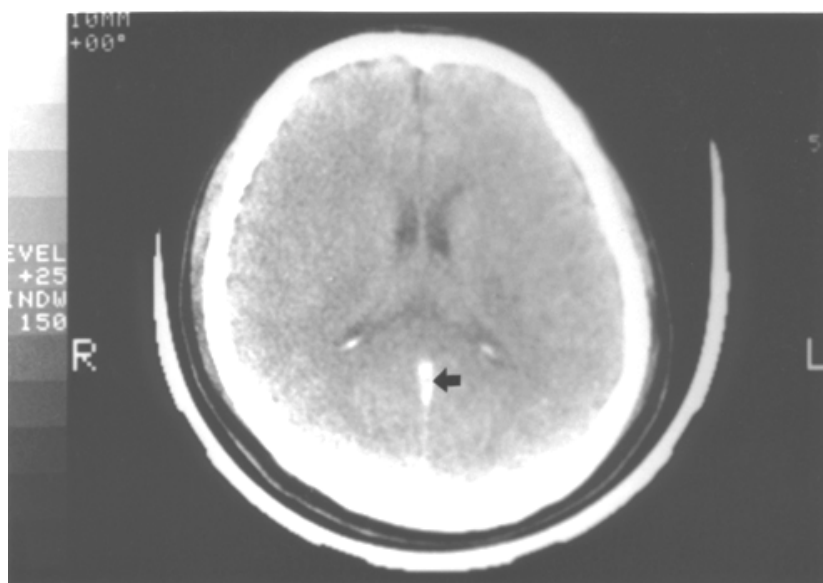
Cerebral veno-sinus thrombosis is much less common than arterial occlusive diseases. Many symptoms of venous thrombosis are nonspecific and may be overlooked. We report a 41-year-old man, who was admitted via ER because of headache and vomiting. Lately he developed intracranial hypertension and cranial nerve palsies. A series of examinations confirmed the diagnosis of cerebral veno-sinus thrombosis. After medical treatment, he recovered almost completely with only a mild diplopia remained. In this article, we also discussed the various symptoms, laboratory findings, diagnostic tools, prognosis and the contemporary concepts of management for cerebral veno-sinus thrombosis. The anticoagulant treatment is controversial. Recent retrospective studies suggest that there may be a beneficial effect of heparin treatment. An early diagnosis and treatment for the patient of cerebral veno-sinus thrombosis will give a satisfactory clinical outcome.

插圖說明

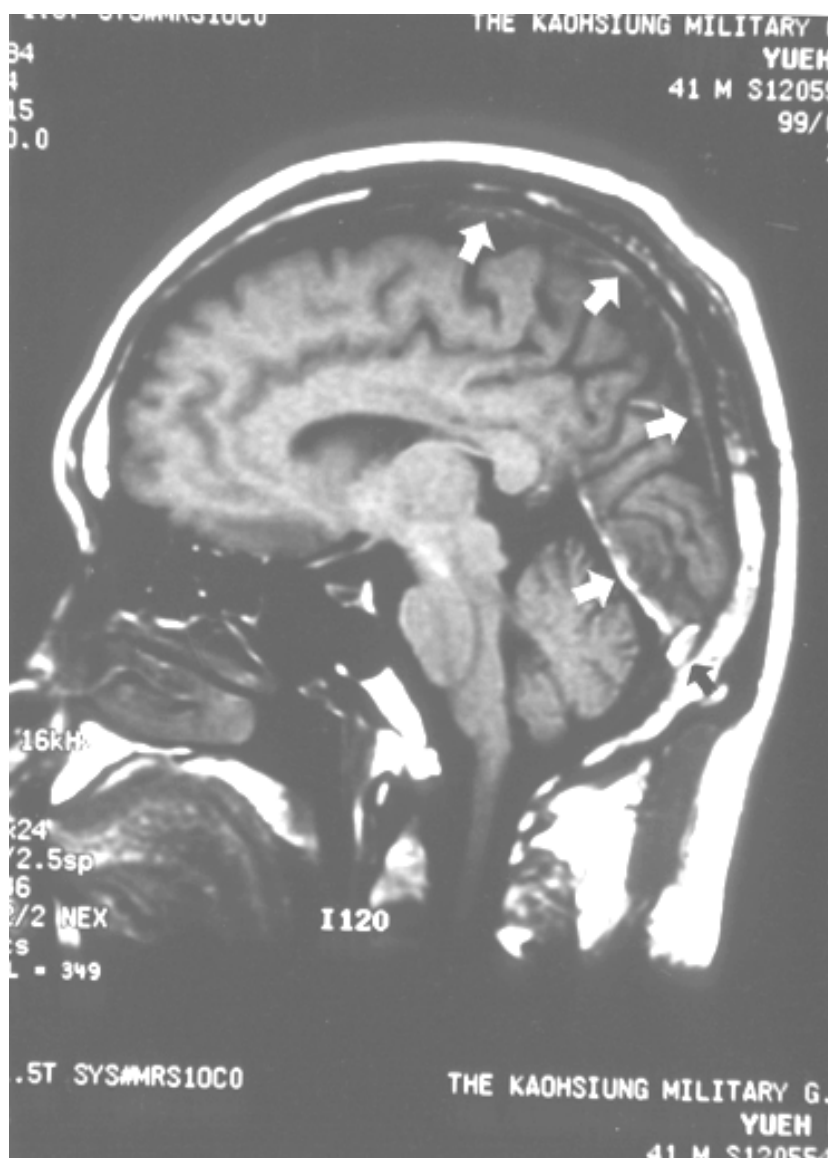
圖一:腦部電腦斷層攝影(未施打顯影劑),在上矢狀竇枕部有血栓形成,出現三角形高密度區 (dense triangle sign).



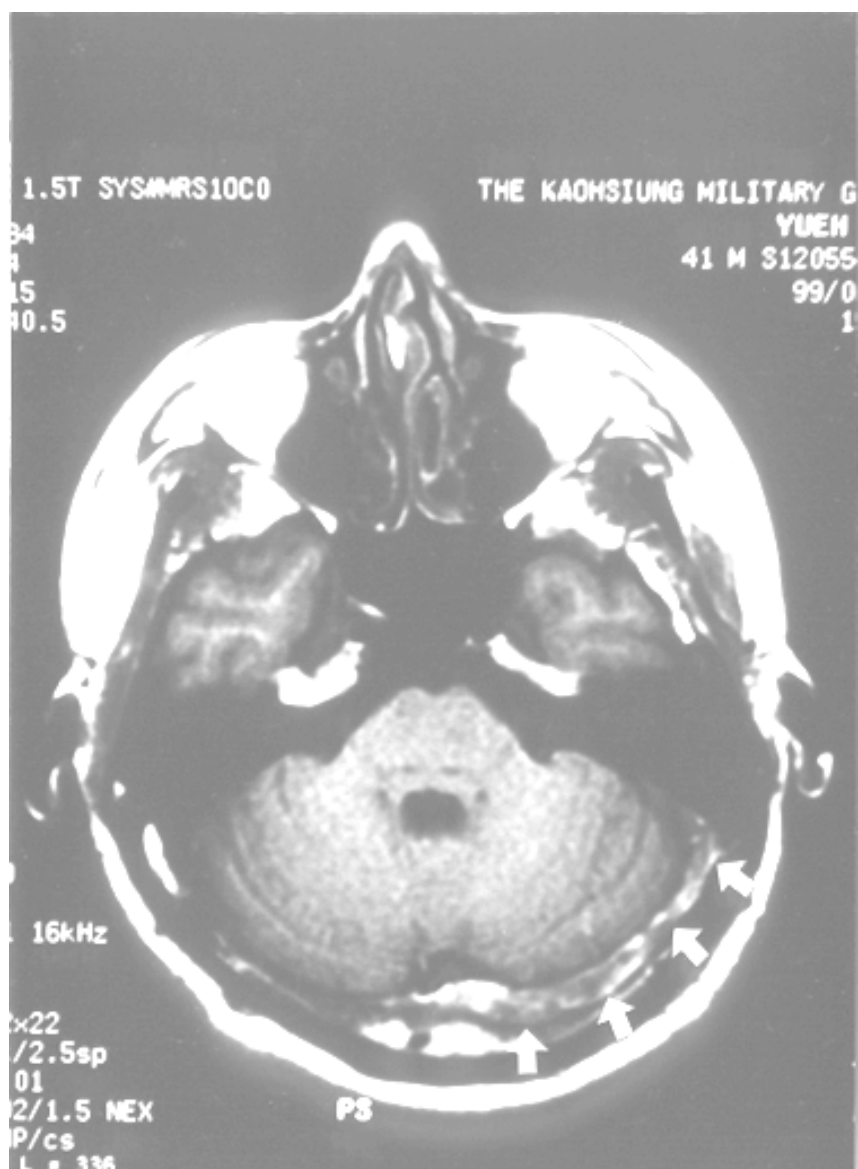
圖二:腦部電腦斷層攝影(未施打顯影劑),發現在大腦大靜脈有血栓形成(箭頭處).



圖三:腦部磁振造影(T1WI 矢狀切面),發現在上矢狀竇,直竇(白箭頭)及竇匯(黑箭頭)有血栓形成.



圖四:腦部磁振造影(T1WI 軸狀切面),發現左側橫竇栓塞(箭頭處).



表一：六個月後凝血功能檢查

	病人	正常參考值
Thrombin time	10	8-10 second
Fibrinogen	394	151-375 mg/dl
Anti-thrombin III	82 %	80-120 %
Alpha-2-Anti-plasmin	96 %	80-120 %
Protein C	61 %	70-140 %

3

3

3

6

1,3

1,3

1,2,8,9

1,2

2

1

2,6

5

2,3,4

2,3

2

7

1,8

7

7

2,4,6,7,9

2

7

2,4,7

2

1,2,4

2

1

2