

嗜伊紅性食道炎

江技坤¹ 蔡明杰¹ 李嘉龍² 吳啓華¹

¹台北國泰綜合醫院 內科部胃腸科

²新竹國泰綜合醫院 內科部胃腸科

摘要

直到20年前，嗜伊紅性食道炎 (Eosinophilic esophagitis) 才被認為是一個獨立的疾病，這是一個經由過敏原引發的免疫相關、慢性及發炎性的疾病，在臨床上會表現出食道功能失調，如吞嚥困難、食物梗塞和胃食道逆流相關等症狀，病理學主要表現為食道上皮有明顯的嗜伊紅白血球浸潤 (eosinophilic infiltration)。嗜伊紅性食道炎的盛行率和發生率正在逐年增加，兒童及成人都會發生，並且以男性病患居多。許多病患會合併有過敏相關疾患。診斷上需要綜合臨床表現和病理組織學才可判斷，並且要排除其他會造成食道嗜伊紅白血球增多的情形。治療上目前以局部類固醇為主流的第一線用藥，亦可考慮採飲食療法，針對嚴重食道狹窄的患者，可能需要進行食道擴張術。

關鍵詞：嗜伊紅性食道炎 (Eosinophilic esophagitis, EoE)
吞嚥困難 (Dysphagia)
食物梗塞 (Food impaction)
胃食道逆流疾病 (Gastroesophageal reflux disease)

前言

嗜伊紅性食道炎 (Eosinophilic esophagitis, EoE) 是一個慢性、發炎性、經免疫媒介的食道疾病，其特徵為臨床上表現出食道功能失調；組織學上食道上皮出現以嗜伊紅白血球為主的發炎反應^{1,2}。此病最早是1978年由Landres³等人在一患有食道弛緩不能症的病患食道中發現嗜伊紅白血球增多，當時被視為是嗜伊紅性胃腸炎 (eosinophilic gastroenteritis) 的一種變異型；而直到1993年Attwood⁴等人才發表12例的成人病例，並認為應將之視為一個獨立的疾

病。在過去的十幾年，這個原先被認為罕見的疾病，不論在盛行率或是發生率都有增加的趨勢⁵⁻⁸。事實上，目前在發生食物梗塞 (food impaction) 的病人中，將近一半可被診斷為嗜伊紅性食道炎⁹。

流行病學

嗜伊紅性食道炎可發生在各個年齡層，不論兒童或成人，男女比皆約3比1，成人中最常發生在30至40歲間。Ronkainen¹⁰等人在無症狀的人口族群中發現嗜伊紅性食道炎的盛行率大約為1%。Kapel¹¹等人曾報告在美國的盛

行率約為0.5%。Whitney-Miller¹²等人的回溯性研究指出在1992-2000年間，盛行率約0.3%，到2001-2004年間，盛行率已上升至3.8%。Verappan¹³等人在一項前瞻性研究中則發現在接受上消化道內視鏡檢查患者中，約有6.5%為嗜伊紅性食道炎。而當病人是因吞嚥困難而接受內視鏡檢查時，嗜伊紅性食道炎的比例更可高達15%¹⁴。亞洲在這方面的研究較晚開始，日本¹⁵曾報告其盛行率約0.017%，而中國大陸¹⁶及韓國¹⁷的盛行率各為0.34%及6.6%。

Williams¹⁸等人在加拿大的研究發現嗜伊紅性食道炎的年發生率(10⁵ person-year)從2004年的1.8上升至2006年的7.2。Prasad⁸等人則指出在1991-1995的五年間，年發生率為0.35；至2001-2005的五年間，已上升至9.45。這些數字的上升到底是因為新發生的個案數確實增加，亦或是因為近年來臨床醫師對這個疾病的警覺性增高所致一直是個問號。不過根據最近一篇以人口族群為基礎的研究顯示，嗜伊紅性食道炎發生率與盛行率的確實增加應該才是主因⁷。

致病機轉

嗜伊紅性食道炎的致病機轉到目前為止仍然是一個研究中的課題，不過已有足夠證據指出這是一個與第二型幫助型T細胞(Th2)的過敏反應有關的疾病。首先，有28%-86%的成人病患及42%-93%的兒童病患同時有過敏體質²。在兒童患者中有超過90%對某些食物過敏¹⁹，而且在透過元素飲食或根據過敏試驗避免攝取某些食物後有超過75%的病患可以成功治療^{19,20}。嗜伊紅性食道炎會因季節不同而有不同的嚴重程度以及發生率，暗示此病也可能與空氣過敏原有關^{21,22}。

Th2所產生的細胞激素IL-5和IL-13在導致嗜伊紅性食道炎的發炎路徑中扮演重要角色²³。IL-5是嗜伊紅白血球在生長、分化、活化與存活方面最重要的一個細胞激素²⁴，同時也嗜伊紅白血球由骨髓移行至血液中及由血液運送至食道有關^{25,26}。嗜伊紅性食道炎病患的食道上皮切片可見IL-5過度表現²⁷。而當缺少IL-5基因時，則會抑制嗜伊紅性食道炎的發生²⁶，或是給

予IL-5抗體則可改善嗜伊紅性食道炎²⁸。

而IL-13同樣在這些患者的食道上皮會過度製造，且會選擇性地促使食道上皮細胞分泌eotaxin-3²⁹。Eotaxin本身就是嗜伊紅白血球的趨化激素，且能有效活化嗜伊紅白血球。其中eotaxin-3和嗜伊紅性食道炎的關係最為密切，eotaxin-3與其接受器CCR3的過度表現和嗜伊紅性食道炎的疾病活動度呈正相關³⁰。IL-13還可增強periostin的基因表現以及抑制filaggrin的基因表現。Periostin會調節嗜伊紅白血球的附著，而且會促進eotaxin所誘發的嗜伊紅白血球聚集。Filaggrin這個蛋白質則與上皮屏障的完整度有關^{31,32}。在動物實驗中發現，由氣管內給予IL-13會造成嗜伊紅性食道炎²³，這也暗示著過敏原不需直接接觸食道即可導致嗜伊紅性食道炎的發生。最近一篇研究也再次證實IL-13和IL-5與嗜伊紅白血球和eotaxin-3的多寡有關，顯示Th2免疫反應在調節經eotaxin-3所驅使的食道嗜伊紅白血球增多有著重要角色³³。

嗜伊紅白血球細胞質中的嗜伊紅顆粒(eosinophil granules)主要含有四種蛋白質：major basic protein (MBP)、eosinophil cationic protein (ECP)、eosinophil-derived neurotoxin (EDN)以及eosinophil peroxidase (EPO)³⁴。從患者的食道切片出現明顯的細胞外MBP沉積可知嗜伊紅白血球在食道確實被活化並且去顆粒化(degranulation)³⁵。這些顆粒蛋白具發炎前趨作用，例如MBP、ECP和EPO對上皮細胞具有細胞毒性，EDN會活化樹突細胞並加強其誘發具抗原特異性的Th2反應，MBP可促使巨細胞(mast cell)和嗜鹼性白血球(basophil)的去顆粒化³⁶。此外嗜伊紅白血球還會釋放許多發炎相關的細胞激素，其中TGF- β 以及其訊息傳遞分子SMAD2/3可能是造成食道黏膜下纖維化的主因³⁷。

近來更多研究致力於尋找與嗜伊紅性食道炎相關的基因。Blanchard³⁸的團隊利用全基因體分析(genome-wide analysis)發現了在嗜伊紅性食道炎的病患其eotaxin-3的信使核糖核酸(m-RNA)表現比正常人多了53倍。他們也發現在eotaxin-3基因中存在著單核苷酸的變異(單

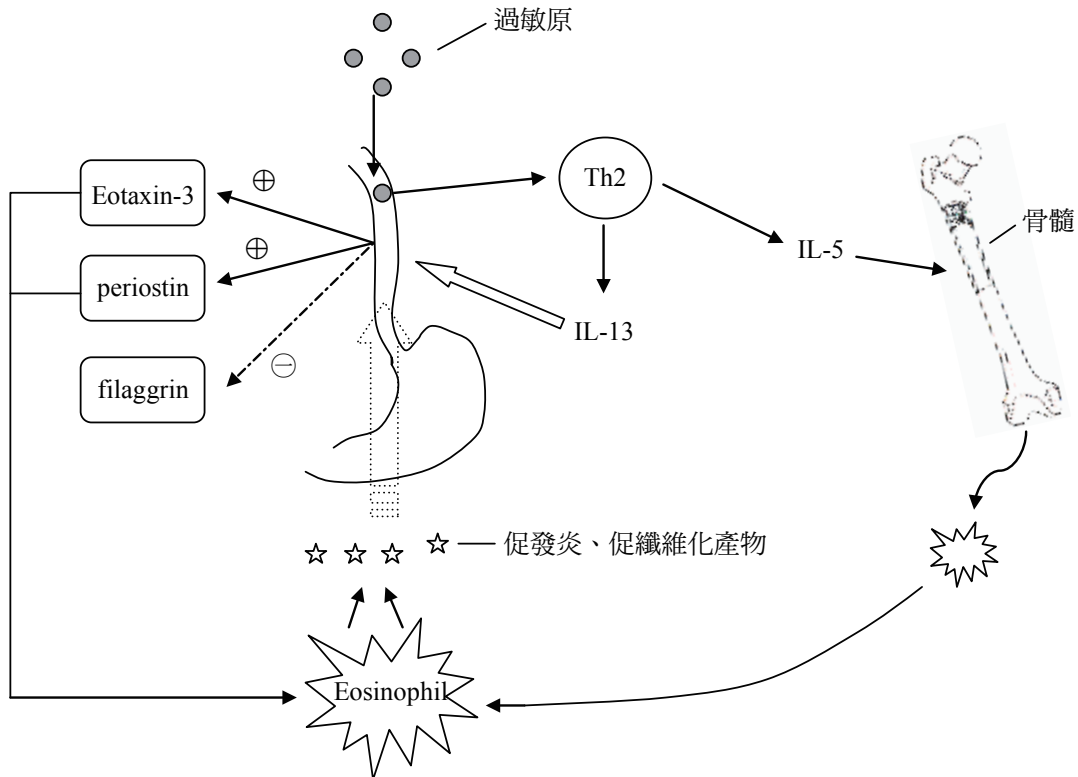
核苷酸多型性，SNP)，可能和對此病的感受性增加有關。少部分的病患可發現 *filaggrin* 基因出現功能喪失的突變³⁹。最近在此方面的研究又有了重大突破，研究人員發現在第五對染色體 5q22 這個基因座上的 TSLP 基因 (TSLP: thymic stromal lymphopoiectin, 一種細胞激素，會參與 Th2 細胞的成熟過程-Th2 cell determination) 所表現出的多型性與是否會得到此病有關連，甚至在 TSLP 上的單核苷酸多型性和 TSLP 接受器的非同義單核苷酸多型性 (non-synonymous SNP) 與此病大多出現在男性有關^{40,41}。

綜上所述，簡單整理其致病過程如下^{36,42} (圖一)：來自空氣或食物的過敏原透過抗原呈現細胞活化 Th2 細胞，Th2 細胞分泌的 IL-13 可使食道上皮細胞過度表現 *eotaxin-3*、使纖維母細胞過度表現 *periostin*、以及向下調節 *filaggrin* 的表現。而 *eotaxin-3* 和 *periostin* 都和嗜伊紅白血球的聚集、活化有關。Th2 細胞分泌的 IL-5 則促使嗜伊紅白血球在骨髓中的分化、增生，並且使其移行至食道，同使亦增強嗜伊紅白血球對 *eotaxin-3* 的反應。活化的嗜伊紅白血球在食道

上皮釋放了許多促發炎和促纖維化產物，造成臨床症狀和病理學上的表現。

臨床表現

嗜伊紅性食道炎的臨床症狀隨著年齡層不同而有不同表現，而且往往不具特異性。在嬰幼兒中，拒食是最常見的症狀，理學檢查可能有發育不良的現象；稍大一點的兒童則大多表現為類似胃食道逆流的症狀，如火燒心或胃酸逆流，另外也可能出現嘔吐、腹痛；青少年及成人則以間歇性吞嚥困難 (特別是固體食物，29-100%) 和食物梗塞 (25-100%) 為主要表現。某些成人患者亦會出現胃食道逆流症狀、胸痛或上腹痛^{5,11,14,43,44}。其中食物梗塞定義為食物團塊留滯在食道中，而需要醫師處理或內視鏡介入。若食物僅是自限性地暫時留滯，而不需進一步處置時，則不適用²。由於這是一個與抗原-免疫相關的疾病，這些病人，尤其是兒童，也常常合併有氣喘、異位性皮膚炎、過敏性鼻炎或結膜炎、食物過敏以及對某些環境過敏原過敏⁴⁵。



圖一：嗜伊紅性食道炎致病機轉簡圖。

實驗室檢查

已有許多研究證實約近一半的嗜伊紅性食道炎病患周邊血液中的嗜伊紅白血球數會增加 ($>300-350$ per mm^3)。在成功治療後，這些血球數都會降低。有一半的病患其 Total IgE 會增加 ($>114\text{kU/L}$)，不過目前尚未有足夠證據支持使用這些檢測做為評估此病的指標。由於空氣過敏原和此病的關係，目前建議患者不論是透過特異性 IgE 或是皮膚針刺試驗 (skin prick test)，都應對是否有空氣過敏原做評估。食物過敏原的測試，不論是使用皮膚針刺試驗、測血清特異性 IgE 或食物過敏原貼布測試 (food atopy patch test) 等方法用在嗜伊紅性食道炎病患，其診斷價值都尚未獲一致肯定，一方面是對某些過敏原的敏感度不足，另一方面是即使某種食物過敏原陽性也不代表那就是引發嗜伊紅性食道炎的過敏原²。

內視鏡特徵

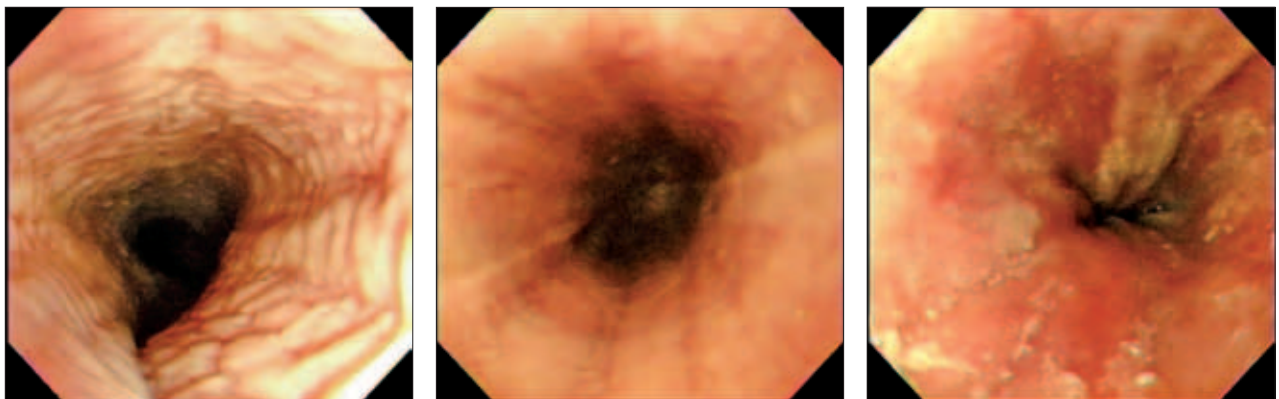
嗜伊紅性食道炎在內視鏡下可表現出許多不同的特徵(圖二)，包括食道環 (esophageal rings)：食道環可以是固定的，有時又叫皺褶樣環 (corrugated rings) 或食道氣管化 (esophageal trachealization)，暫時性食道環過去被稱為貓樣食道 (felinization)；縱向的裂痕 (longitudinal furrows)；黏膜上沾附許多白色的滲出物或白

斑，有時看起來很像食道念珠菌感染；黏膜看起來腫脹，血管減少；食道管徑變細；而因為食道黏膜變得易脆，當內視鏡通過管徑變細的食道時，可能會導致食道撕裂傷，使得食道看起來像縐紋紙一般 (crepe paper mucosa)。然而，這些變化在其他的食道疾病中也可發現，因此即使嗜伊紅性食道炎在內視鏡下的特徵有這麼多，卻沒有一個可被視為其特有且專屬的變化²。最近一篇統合分析也指出雖然超過80%的嗜伊紅性食道炎病人在內視鏡下至少能發現一種異常，然而其敏感度之不足以及變異過大的預測值依然使得它們無法做為診斷的依據⁴⁶。

因此，想要診斷嗜伊紅性食道炎仍必需要加上切片檢查。事實上，有13-22%的病患食道在內視鏡下看起來是正常的⁴⁶。有兩個研究顯示當切片取樣數量在5片或6片以上時，可使診斷的敏感度達到100%^{47,48}。因此目前的共識建議切片時要在近端和遠端食道各取樣2-4個標本，甚至當需要排除其他可能造成食道嗜伊紅白血球增多的原因時，還應在胃竇部及十二指腸加做切片²。

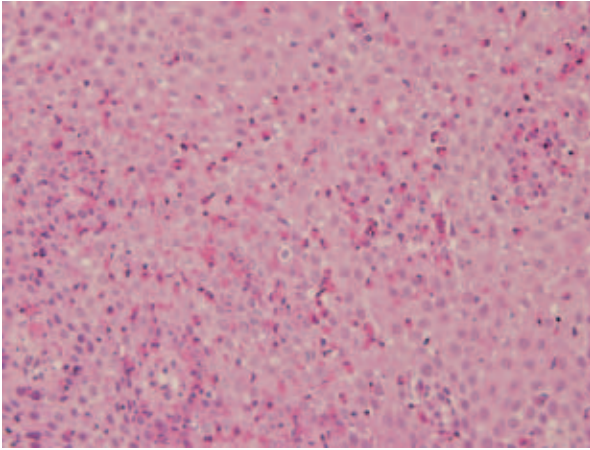
病理組織學特徵

如同這個疾病的名稱—食道上皮出現顯著的嗜伊紅白血球增多是此病在病理組織學下的特徵之一(圖三)。此外還包括嗜伊紅性微膿瘍 (eosinophilic microabscesses)、嗜伊紅白血球以



圖二：嗜伊紅性食道炎在內視鏡下表現(此為國人嗜伊紅性食道炎實際個案，發生在一名40歲男性)

- (A) 食道環 (esophageal rings)。
- (B) 食道出現多條縱向裂痕 (longitudinal furrows)。
- (C) 黏膜沾附白斑 (white plaques)，同時亦可見輕微逆流性食道炎。



圖三：食道上皮切片顯示出在高倍視野下超過15個嗜伊紅白血球浸潤 (H&E, X400)。

一種特殊的連結聚集在鱗狀上皮的淺層 (surface layering of eosinophils)、壞死的鱗狀細胞與嗜伊紅白血球在表層脫落 (surface sloughing) 以及嗜伊紅白血球去顆粒化 (degranulation)。同樣地，上述這些組織學現象雖都是嗜伊紅性食道炎的主要特徵，但仍非此疾病所特有。另外還有一些次要特徵，例如固有層纖維化、基底細胞增生、胞間隙擴張等，這些變化雖有助於診斷，但比起主要特徵其特異性更低^{1,2,49}。

食道上皮嗜伊紅白血球要增加到什麼程度才可被診斷為嗜伊紅性食道炎，一直以來並無定論，在2007年以前，從1個高倍視野下有超過5個嗜伊紅白血球 (> 5 eos/hpf)，到1個高倍視野下超過30個嗜伊紅白血球 (>30 eos/hpf) 都有人使用⁴⁵。直到2007年由31位專家所召開的共識會議中，才建議以15 eos/hpf為一個診斷分界點，必需大於等於這個數值才可診斷為嗜伊紅性食道炎¹。由於嗜伊紅白血球並非均勻分佈在食道上皮，甚至在同一個切片樣本中也是如此，這也是為何切片採樣的數量會影響診斷敏感度；因此，在計算嗜伊紅白血球增多數目時應由嗜伊紅白血球最密集之處來計算^{49,50}。

診斷標準

一、2007年診斷共識

嗜伊紅性食道炎是一個臨床病理的疾病 (clinicopathologic disease)¹，這意味著要診斷這個疾病必需要從臨床表現與病理學表現綜合考

量。無法單由病患的症狀或內視鏡下的發現就下診斷；也無法單靠切片得來的病理組織學結果來診斷。例如對於一個食道上皮出現嗜伊紅白血球增多的患者，可以是胃食道逆流、嗜伊紅性胃腸炎、結締組織疾病、克隆氏症、感染性食道炎、藥物引起的食道炎，甚至是食道惡性腫瘤²。其中胃食道逆流不論是症狀或是組織學表現都和嗜伊紅性食道炎有所重疊，因此最不易區分。2007年的共識會議列出了三項準則¹：

- (一) 出現食道功能失調的臨床症狀。
- (二) 至少在一個食道上皮切片樣本中能發現在一個高倍視野下出現大於等於15個嗜伊紅白血球 (≥ 15 eos/hpf)。
- (三) 排除胃食道逆流疾病：可以透過對高劑量氫離子幫浦抑制劑沒有反應或遠端食道的pH監測正常來判斷。

二、嗜伊紅性食道炎與胃食道逆流疾病

然而，近年來許多研究相繼指出胃食道逆流疾病 (GERD) 和嗜伊紅性食道炎的關係相當複雜，想要將此兩疾病做出明確的區分或許是過度簡單的想法。就目前所知可能有下列幾種關係⁵¹：

- (一) 胃食道逆流造成的食道嗜伊紅白血球增多：當食道上皮受到胃酸傷害時，會導致某些趨化素的釋放，因而吸引嗜伊紅白血球的聚集。一般來說，這些病患的遠端食道會出現輕微的嗜伊紅白血球，內視鏡檢查或食道pH監測結果會符合胃食道逆流的診斷。
- (二) 嗜伊紅性食道炎促成或造成胃食道逆流：嗜伊紅白血球所分泌的物質使得食道黏膜更易受到胃酸逆流的傷害。Krupp⁵²等人就曾發現這些病患的食道對於酸的敏感度甚至比胃食道逆流的病患或是正常人都來的更高。
- (三) 胃食道逆流與嗜伊紅性食道炎並存，但兩者間並無因果關係：胃食道逆流在西方國家的盛行率可以高達20%，因此可以預期有部分嗜伊紅性食道炎病患會同時存在有

胃食道逆流。

- (四)胃食道逆流促成或造成嗜伊紅性食道炎：胃酸-胃蛋白酶傷害上皮細胞以及細胞間連接複合體，造成胞間隙擴張，使得深層上皮易於暴露在抗原中。

三、嗜伊紅性食道炎在診斷上的難題

Nao⁵³等人在2006年首先報告了三個具典型嗜伊紅性食道炎症狀(吞嚥困難、食物梗塞與嘔吐)的孩童，他們的內視鏡表現包括了白色滲出物及縱向裂痕，食道上皮切片也顯示了超過20 eos/hpf。但這些孩童在經過了兩個月的氫離子幫浦抑制劑的治療後，不論是臨床上或病理學上都得到了完全的緩解。自此之後，相繼有多篇研究也發現了類似的情況⁵⁴⁻⁵⁶。目前，這些現象被稱為「對氫離子幫浦抑制劑有反應的食道嗜伊紅白血球增多」(PPI-responsive esophageal eosinophilia，以下簡稱PPI-REE)，這樣的發現使得嗜伊紅性食道炎的診斷變得更具挑戰。

由最近一篇的研究更可以了解診斷的複雜性⁵⁷，在這個研究中一共有712位有上消化道症狀的病人接受胃鏡檢查並且在食道中上段做了切片，其中有35位(5%)病人切片結果出現食道嗜伊紅白血球增多(定義為超過15 eos/hpf)，接下來他們會先口服氫離子幫浦抑制劑8週(Rabeprazole 20mg BID)，之後再進行第二次胃鏡檢查與食道上皮切片。這當中有29位(82%)病患符合胃食道逆流的診斷(透過內視鏡表現或食道pH監測)，而在服用兩個月的氫離子幫浦抑制劑後，有82%的病人都達到臨床與病理上的緩解，合理推測，這群病人的食道嗜伊紅白血球浸潤是胃食道逆流造成的。另外18%的病人若排除了服藥順從性不佳的因素後，可能就是胃食道逆流和嗜伊紅性食道炎同時存在。值得注意的是，35位病患中有6位不論在內視鏡表現或是食道pH監測都不符合胃食道逆流，但是這當中還是有2位病患在兩個月的氫離子幫浦抑制劑治療後達到了臨床與病理上的緩解。這有可能是食道pH監測準確度上的誤差造成，也有可能是PPI-REE。整體而言，35位病人中近75%的病人在服用氫離子幫浦抑制劑達到緩

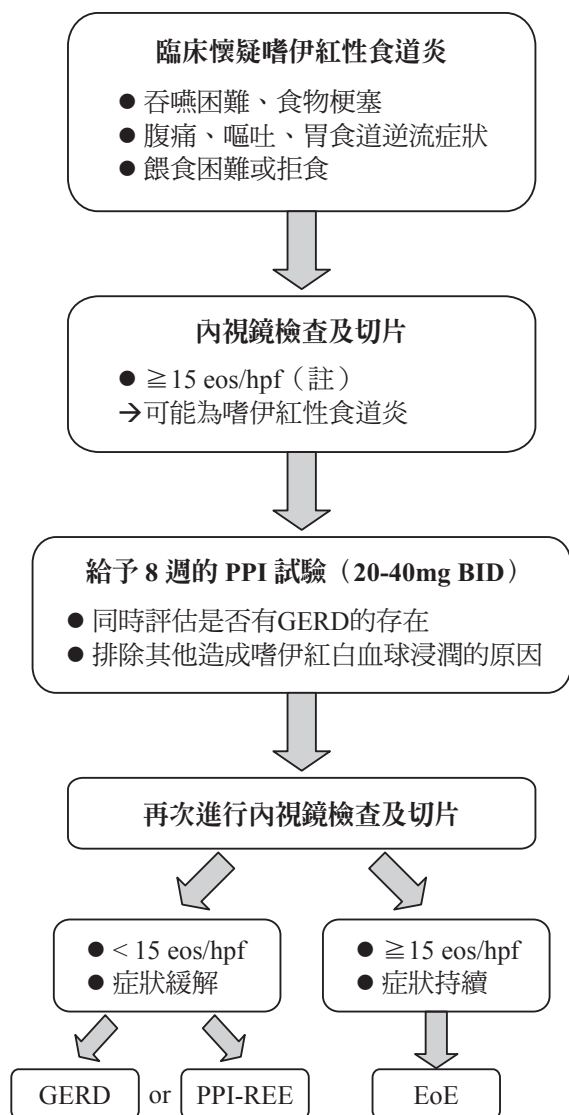
解。因此，想要單純由正常的食道pH監測來排除胃食道逆流而進一步診斷嗜伊紅性食道炎可能是有問題的。

四、2011年修正版診斷共識

由於這些新的發現，由33位來自小兒與成人的胃腸科、免疫科及胸腔科等專家在2011年提出了診斷標準的修訂版²：

- (一)強調嗜伊紅性食道炎是一個臨床病理上，經由免疫媒介的疾病，症狀上出現食道功能失調，病理上食道呈現明顯的嗜伊紅性發炎。
- (二)食道嗜伊紅白血球增多的閾值仍訂在超過15 eos/hpf，但是可以有例外：有少部分的患者雖然食道嗜伊紅白血球的數量低於閾值，但其切片的病理學表現出嗜伊紅性食道炎的特徵，如微膿瘍、嗜伊紅白血球淺層聚集或去顆粒化等等，此時仍可被視為有食道嗜伊紅白血球浸潤的現象。因此在檢視這些患者的切片樣本時，每一個與嗜伊紅性食道炎有關的特徵都應該被描述出來，如此有助於正確的診斷。
- (三)需排除其他造成食道嗜伊紅白血球增多的原因，特別是PPI-REE。PPI-REE的定義為具有典型嗜伊紅性食道炎的臨床表現，且排除胃食道逆流疾病，但經過氫離子幫浦抑制劑治療後能在臨床與病理上達到緩解^{52,56-58}。至於為何氫離子幫浦抑制劑具有治療效果，可能是因為修復了受損的上皮屏障，阻止免疫反應更進一步地活化；可能是透過抑制胃酸；也可能是氫離子幫浦抑制劑具有抗發炎作用^{52,59,60}。PPI-REE到底應被視為胃食道逆流疾病的一種次表現型，又或是嗜伊紅性食道炎的次表現型，或者甚至是一個完全不同的疾病，到目前為止尚無定論⁶¹。唯一確定的是PPI-REE目前是被排除在嗜伊紅性食道炎的診斷之外。
- (四)嗜伊紅性食道炎應該在經過飲食治療或局部類固醇治療後能獲得改善。

根據新修訂的診斷標準，整理其流程圖如下所示：



註：若 < 15 eos/hpf，但其他病理學特徵符合，亦可能為EoE

Adapted from Dellon ES. Eosinophilic esophagitis: diagnostic tests and criteria. *Curr Opin Gastroenterol* 2012; 28: 382-8; Dellon ES. Diagnosis and management of eosinophilic esophagitis. *Clin Gastroenterol Hepatol* 2012. [Epub ahead of print]

治療

治療方面，大致可分為藥物、飲食和食道擴張術這三方面。

一、藥物

(一) 氫離子幫浦抑制劑

如同前面提到，嗜伊紅性食道炎和胃食道逆流疾病兩者可能共存，可能互相影響。若食

道嗜伊紅白血球增多是因胃食道逆流造成，或是因嗜伊紅性食道炎導致胃食道逆流症狀，這類病患應能從氫離子幫浦抑制劑得到症狀的改善或減少食道嗜伊紅白血球浸潤程度^{52,56,57}。甚至在一個小規模的研究發現不論病人是否併有胃食道逆流疾病，使用氫離子幫浦抑制劑和使用局部類固醇的治療效果相當⁵⁸。或許是因為嗜伊紅性食道炎造成病患食道對酸更為敏感⁵²，也可能與胃酸抑制無關，而是因為氫離子幫浦抑制劑本身能夠阻斷食道上皮細胞過度表現 eotaxin-3，達到抗發炎效果⁶²。但依目前的共識，氫離子幫浦抑制劑的角色仍在輔助診斷以及輔助治療，不應將其作為主要的治療方式。

(二) 類固醇

不論兒童或成人，口服類固醇已被證實能有效改善病患的臨床症狀和嗜伊紅白血球增多^{43,63,64}。然而考量到全身性類固醇的副作用，尤其長期使用時。因此並不建議第一線使用口服類固醇，而是將其保留給有嚴重吞嚥困難、需要住院以及體重減輕的患者^{2,65}，或作為二線治療。

局部類固醇早在1998年就被用來治療嗜伊紅性食道炎⁶⁶，當與口服類固醇相比較時，兩者的療效相當，但局部類固醇明顯有較少的副作用⁶⁵，因此目前已被視為是第一線的主流藥物。早期的局部類固醇都是使用吸入型類固醇，如 fluticasone，透過定量吸入器噴入口中再將其吞下，但因實際使用上較為困難，特別是較小的孩童，因此開始有了另一種局部口服劑型的產生⁶⁷：Oral viscous budesonide，這是將 Pulmicort Respule[®]（一種液體型式的 budesonide，原本也是用來作氣喘的吸入治療）和 Splenda[®]（蔗糖素，一種代糖）兩者混合，調出一黏稠的懸浮液，這使得吞入的 budesonide 可附著在食道上。最近一篇研究認為此種口服的黏液劑型比使用噴霧再吞下的方式在治療上更有效⁶⁸。除了改善臨床症狀與嗜伊紅白血球浸潤之外，局部類固醇還被發現具有逆轉食道纖維化的效果⁶⁹。

然而，類固醇雖然效果相當好，但是當停藥後，大部分的患者皆會再復發⁶⁵。一篇追蹤

3年的研究發現，在首次治療6週後，平均約在停藥8.8個月後，有91%的病患會復發⁷⁰。類固醇到底要使用多久以及需不需要給予維持劑量，目前並沒有定論，需依據疾病嚴重程度，病人的接受度不同來做調整。一般而言，初次治療期間約在2-12週之間。最近Straumann⁷¹等人探討了以長期低劑量局部類固醇做為維持治療的議題，在治療50週後，有一半的病患在組織學上達到完全或部分緩解，在臨床症狀上有2/3的病人達到緩解，然而這部分和對照組相比未達統計學上意義；而且從另一方面來看，顯示有一半的病患即使在維持治療中仍會復發。維持治療或許的確是需要的，尤其是針對這個「慢性」的疾病，然而要選擇什麼樣的藥物，劑量的高低，持續多久，治療終點在哪，要針對較嚴重的病人，還是要在食道受損仍輕微的情形下就要給予，這些都是有待後續解決的問題(表一)。

(三) 免疫調節劑

Mepolizumab是IL-5的單株抗體，早先的研究已發現使用三個月後，能降低食道嗜伊紅白血球數目及改善臨床症狀²⁸。後來在成人及兒童的雙盲試驗中也都發現Mepolizumab能降低食道上皮內嗜伊紅白血球數目，甚至可以減少與食道重塑(esophageal remodeling)相關的分子。然而，實際能達到臨床緩解的卻是少之又少^{72,73}，另一篇使用Reslizumab的研究也有類似

結果：即使臨床症狀有改善，但和對照組相比卻無明顯差異⁷⁴。

其他曾被研究的藥物還包括有抗腫瘤壞死因子的單株抗體(infliximab, anti-TNF- α monoclonal antibody)⁷⁵、白三烯受器拮抗劑(leukotriene receptor antagonists)⁷⁶、azathioprine/6-mercaptopurine⁷⁷、抗IgE抗體(omalizumab)⁷⁸等，這些藥物有些已被證實是無效的，有些則是不明顯或不確定，到目前為止，免疫調節劑還是停留在研究階段，不建議在臨床上實際應用。

二、飲食療法

飲食療法分為兩大類：元素飲食和排除過敏原飲食。

(一) 元素飲食 (element diet)

這是一種以胺基酸、小分子胜肽為主的配方飲食，它可以完全消除食物中的可能抗原。在大型的回溯性研究中已證實在兒童患者使用元素飲食，有高達97%的患者能夠被有效治療^{20,79}。但是元素飲食的價格昂貴，嗜口性不佳造成病患接受度不高，甚至有80%的兒童在接受此種飲食療法時需要使用鼻胃管灌食²⁰。

(二) 排除過敏原飲食 (elimination diet)

嘗試找出會導致嗜伊紅性食道炎的食物過敏原，只要避免攝取這些食物，這樣病患還是可以攝取大部分的飲食，這種方法比起元素飲

表一：嗜伊紅性食道炎建議用藥

藥物	建議劑量
氫離子幫浦抑制劑 (PPI)	兒童：1mg/kg，BID，8-12 weeks 成人：20-40mg，QD or BID，8-12 weeks
類固醇—局部性 ^A	
Fluticasone (吸入型)	兒童：88-440 μ g BID-QID，<12weeks 成人：440-880 μ g BID，<12weeks
Budesonide (懸浮液)	兒童 (<10歲)：1 mg，QD，<12weeks 兒童 (>10歲) & 成人：2mg，QD，<12weeks
類固醇—全身性 ^B	
prednisone	1-2 mg/kg/daily

A：藥物使用後30分鐘內勿飲食。

B：只限用在嚴重病例(嚴重吞嚥困難，體重減輕，需要住院)，或對局部類固醇無效的二線治療。

Adapted from Liacouras CA, Furuta GT, Hirano I, et al. Eosinophilic esophagitis: updated consensus recommendations for children and adults. *J Allergy Clin Immunol* 2011; 128: 3-20.

食更易為人所接受。Spergel²⁰等人針對兒童病患，利用皮膚針刺試驗和食物過敏原貼布測試的結果進行排除過敏原飲食，結果發現能有效緩解77%的病患。另一種方法則是直接針對最常見的六種食物過敏原(牛奶、小麥、蛋、花生/堅果、黃豆和海鮮)做排除，Kagalwalla⁸⁰等人發現有74%的患者亦可獲得明顯改善。在成人方面也發現利用六種食物的排除飲食治療六週後，有64%病人在組織學上獲得完全緩解，78%病人的內視鏡表現得到改善，高達94%的病人在症狀上明顯改善⁸¹。這證實只要成人願意在飲食療法上配合，也能得到很好的療效。一般來說，當進行排除飲食達到緩解後，會開始以系統性的方式重新導入食物(food reintroduction)，原則上一次一種食物類別。這樣的目的是在於找出真正引發嗜伊紅性食道炎的食物過敏原。一旦確定是何種食物引發症狀後，該類食物可能就需要長期避免食用了。

在這些飲食療法中，還是以元素飲食的效果是最佳的⁸²。飲食療法雖然效果不錯，但執行層面較為複雜，需考慮病患的生活模式、本身的意願和家庭支持度。此外臨床實際應用時最好能配合營養師的指導，才能增加病患服從性且避免營養攝取不足的問題。

三、食道擴張術

在2007年的共識會議上，食道擴張術只被建議小心使用在那些經過藥物治療或飲食治療後仍然無效的病患¹。這是因為早先的一些研究認為這個治療方式可能會造成嚴重副作用，特別是食道破裂⁸³。但最近有多篇研究則提供了不一樣的想法，認為食道擴張術是一個有效且安全的治療方式⁸⁴⁻⁸⁸。Jacobs⁸⁹等人的系統性回顧指出在671次的擴張術中，只有一例發生食道破裂(0.1%)。食道擴張術最常見的併發症是食道黏膜撕裂(3-9%)和胸痛(4%)^{85,90}。做完擴張術後，約81%的病患可維持三個月，而兩年後仍然有41%的病患沒有症狀⁸⁶。雖然食道擴張術並不能改變這個疾病的本身的發炎狀況，但是確實能使吞嚥困難的症狀得到良好的控制，這暗示並非發炎本身，而是發炎後導致的食道纖維

化造成吞嚥困難這樣的症狀。根據這些新的證據，2011年的共識會議認為，針對輕至中度的食道狹窄，可以先考慮以藥物或飲食治療，再決定是否進行食道擴張；然針對嚴重的食道狹窄時，直接先進行食道擴張術是安全且有效的方法²。

結語

目前台灣在嗜伊紅性食道炎的相關研究只有病例報告^{91,92}，其中一例出現在無症狀的病患，但根據最新的診斷標準，該例因沒有經過氫離子幫浦抑制劑試驗，是否確為嗜伊紅性食道炎恐怕還有疑問。臨床上，典型的嗜伊紅性食道炎病人可能是一個有過敏體質的中年男性，出現間歇性的吞嚥困難，內視鏡檢查可能發現有食道環、縱向裂痕或有白色滲出物。在食道的近端和遠端作切片檢查可以發現嗜伊紅白血球增多。然而，很重要的一點，即使內視鏡檢查正常，只要臨床上有懷疑，特別是那些找不到原因的吞嚥困難，都應該進行食道切片檢查。

隨著這個疾病被更多的研究與了解，在診斷和治療的策略也一定還會有所改變，例如目前的PPI-REE，將來有可能不再被排除在嗜伊紅性食道炎的診斷之外。在治療上，透過對病理機轉更深的認識，單株抗體與免疫調節劑的研究仍然深具潛力。

參考文獻

1. Furuta GT, Liacouras C, Collins MH, et al. Eosinophilic esophagitis in children and adults: a systematic review and consensus recommendations for diagnosis and treatment. *Gastroenterology* 2007; 133: 1342-63.
2. Liacouras CA, Furuta GT, Hirano I, et al. Eosinophilic esophagitis: updated consensus recommendations for children and adults. *J Allergy Clin Immunol* 2011; 128: 3-20.
3. Landres RT, Kuster GG, Strum WB. Eosinophilic esophagitis in a patient with vigorous achalasia. *Gastroenterology* 1978; 74: 1298-301.
4. Attwood SE, Smyrk TC, Demeester TR, Jones JB. Esophageal eosinophilia with dysphagia. A distinct clinicopathologic syndrome. *Dig Dis Sci* 1993; 38: 109-16.
5. Noel RJ, Putnam PE, Rothenberg ME. Eosinophilic esophagitis. *N Engl J Med* 2004; 351:940-1.
6. Straumann A, Simon HU. Eosinophilic esophagitis:

- escalating epidemiology? *J Allergy Clin Immunol* 2005; 115: 418-9.
7. Hruz P, Straumann A, Bussmann C, et al. Escalating incidence of eosinophilic esophagitis: a 20-year prospective, population-based study in Olten County, Switzerland. *J Allergy Clin Immunol* 2011; 128: 1349-50.
 8. Prasad GA, Alexander JA, Schleck CD, et al. Epidemiology of eosinophilic esophagitis over three decades in Olmsted County, Minnesota. *Clin Gastroenterol Hepatol* 2009; 7:1055-61.
 9. Kerlin P, Jones D, Remedios M, Campbell C. Prevalence of eosinophilic esophagitis in adults with food bolus obstruction of the esophagus. *J Clin Gastroenterol* 2007; 41: 356-61.
 10. Ronkainen J, Talley NJ, Aro P, et al. Prevalence of oesophageal eosinophils and eosinophilic oesophagitis in adults: the population-based Kalixanda study. *Gut* 2007; 56: 615-20.
 11. Kapel RC, Miller JK, Torres C, Aksoy S, Lash R, Katzka DA. Eosinophilic esophagitis: a prevalent disease in the United States that affects all age groups. *Gastroenterology* 2008; 134: 1316-21.
 12. Whitney-Miller CL, Katzka D, Furth EE. Eosinophilic esophagitis: a retrospective review of esophageal biopsy specimens from 1992 to 2004 at an adult academic medical center. *Am J Clin Pathol* 2009; 131: 788-92.
 13. Verappan GR, Perry J, Duncan TJ, et al. Prevalence of eosinophilic esophagitis in an adult population undergoing upper endoscopy: a prospective study. *Clin Gastroenterol Hepatol* 2009; 7: 420-6.
 14. Prasad GA, Talley NJ, Romero Y, et al. Prevalence and predictive factors of eosinophilic esophagitis in patients presenting with dysphagia: a prospective study. *Am J Gastroenterol* 2007; 102: 2627-32.
 15. Fujishiro H, Amano Y, Kushiya Y, Ishihara S, Kinoshita Y. Eosinophilic esophagitis investigated by upper gastrointestinal endoscopy in Japanese patients. *J Gastroenterol* 2011; 46: 1142-4.
 16. Shi YN, Sun SJ, Xiong LS, Cao QH, Cui Y, Chen MH. Prevalence, clinical manifestations and endoscopic features of eosinophilic esophagitis: a pathological review in China. *J Dig Dis* 2012; 13: 304-9.
 17. Joo MK, Park JJ, Kim SH, et al. Prevalence and endoscopic features of eosinophilic esophagitis in patients with esophageal or upper gastrointestinal symptoms. *J Dig Dis* 2012; 13: 296-303.
 18. Williams CI, Dupre MP, Kaplan GG, et al. Rising incidence of eosinophilic esophagitis in the Calgary health region: a population based study. *Gastroenterology* 2008; 134: A-291.
 19. Spergel JM. Eosinophilic esophagitis in adults and children: evidence for a food allergy component in many patients. *Curr Opin Allergy Clin Immunol* 2007; 7: 274-8.
 20. Spergel JM, Andrews T, Brown-Whitehorn TF, Beausoleil JL, Liacouras CA. Treatment of eosinophilic esophagitis with specific food elimination diet directed by a combination of skin prick and patch tests. *Ann Allergy Asthma Immunol* 2005; 95: 336-43.
 21. Fogg MI, Ruchelli E, Spergel JM. Pollen and eosinophilic esophagitis. *J Allergy Clin Immunol* 2003; 112: 796-7.
 22. Almansa C, Krishna M, Buchner AM, et al. Seasonal distribution in newly diagnosed cases of eosinophilic esophagitis in adults. *Am J Gastroenterol* 2009; 104: 828-33.
 23. Mishra A, Rothenberg ME. Intratracheal IL-13 induces eosinophilic esophagitis by an IL-5, eotaxin-1 and STAT6-dependent mechanism. *Gastroenterology* 2003; 125: 1419-27.
 24. Collins PD, Marleau S, Griffiths-Johnson DA, Jose PJ, Williams TJ. Cooperation between interleukin-5 and the chemokine eotaxin to induce eosinophil accumulation in vivo. *J Exp med* 1995; 182: 1169-74.
 25. Paul CC, Tolbert M, Mahrer S, Singh A, Grace MJ, Baumann MA. Cooperative effects of interleukin-3 (IL-3), IL-5, and granulocyte-macrophage colony-stimulating factor: a new myeloid cell line inducible to eosinophils. *Blood* 1993; 81: 1193-9.
 26. Mishra A, Hogan SP, Brandt EB, Rothenberg ME. IL-5 promotes eosinophil trafficking to the esophagus. *J Immunol* 2002; 168: 2464-9.
 27. Straumann A, Bauer M, Fischer B, Blaser K, Simon HU. Idiopathic eosinophilic esophagitis is associated with a T(H)2-type allergic inflammatory response. *J Allergy Clin Immunol* 2001; 108: 954-61.
 28. Stein ML, Collins MH, Villanueva JM, et al. Anti-IL-5 (mepolizumab) therapy for eosinophilic esophagitis. *J Allergy Clin Immunol* 2006; 118: 1312-9.
 29. Blanchard C, Mingler MK, Vicario M, et al. IL-13 involvement in eosinophilic esophagitis: transcriptome analysis and reversibility with glucocorticoids. *J Allergy Clin Immunol* 2007; 120: 1292-300.
 30. Bullock JZ, Villanueva JM, Blanchard C, et al. Interplay of adaptive th2 immunity with eotaxin-3/c-C chemokine receptor 3 in eosinophilic esophagitis. *J Pediatr Gastroenterol Nutr* 2007; 45: 22-31.
 31. Blanchard C, Mingler MK, McBride M, et al. Periostin facilitates eosinophil tissue infiltration in allergic lung and esophageal responses. *Mucosal Immunol* 2008; 1: 289-96.
 32. O'Regan GM, Sandilands A, McLean WH, Irvine AD. Filaggrin in atopic dermatitis. *J Allergy Clin Immunol* 2008; 122: 689-93.
 33. Blanchard C, Stucke EM, Rodriguez-Jimenez B, et al. A striking local esophageal cytokine expression profile in eosinophilic esophagitis. *J Allergy Clin Immunol* 2011; 127: 208-17.
 34. Rothenberg ME, Hogan SP. The eosinophil. *Annu Rev Immunol* 2006; 24: 147-74.
 35. Mueller S, Aigner T, Neureiter D, Stolte M. Eosinophil infiltration and degranulation in esophageal mucosa from adult patients with eosinophilic esophagitis (EE). A retrospective comparative pathologic biopsy study. *J Clin Pathol* 2006; 59: 1175-80.
 36. Rothenberg ME. Biology and treatment of eosinophilic esophagitis. *Gastroenterology* 2009; 137: 1238-49.
 37. Aceves SS, Newbury RO, Dohil R, Bastian JF, Broide DH. Esophageal remodeling in pediatric eosinophilic esophagitis. *J Allergy Clin Immunol* 2007; 119: 206-12.
 38. Blanchard C, Wang N, Stringer KF, et al. Eotaxin-3 and a

- uniquely conserved gene expression profile in eosinophilic esophagitis. *J Clin Invest* 2006; 116:536-47.
39. Blanchard C, Stucke EM, Burwinkel K, et al. Coordinate interaction between IL-13 and epithelial differentiation cluster genes in eosinophilic esophagitis. *J Immunol* 2010; 184: 4033-41.
 40. Rothenberg ME, Spergel JM, Sherrill JD, et al. Common variants at 5q22 associate with pediatric eosinophilic esophagitis. *Nat Genet* 2010; 42: 289-91.
 41. Sherrill JD, Gao PS, Stucke EM, et al. Variants of thymic stromal lymphopoietin and its receptor associate with eosinophilic esophagitis. *J Allergy Clin Immunol* 2010; 126: 160-5.
 42. Yan BM, Shaffer EA. Primary eosinophilic disorders of the gastrointestinal tract. *Gut* 2009; 58: 721-32.
 43. Liacouras CA, Spergel JM, Ruchelli E, et al. Eosinophilic esophagitis: a 10-year experience in 381 children. *Clin Gastroenterol Hepatol* 2005; 3: 1198-206.
 44. Straumann A, Bussmann C, Zuber M, Vannini S, Simon HU, Schoepfer A. Eosinophilic esophagitis: analysis of food impaction and perforation in 251 adolescent and adult patients. *Clin Gastroenterol Hepatol* 2008; 6: 598-600.
 45. Dellon ES. Eosinophilic esophagitis: diagnostic tests and criteria. *Curr Opin Gastroenterol* 2012; 28: 382-8.
 46. Kim HP, Vance RB, Shaheen NJ, Dellon ES. The prevalence and diagnostic utility of endoscopic features of eosinophilic esophagitis: a meta-analysis. *Clin Gastroenterol Hepatol* 2012; 10: 988-96.
 47. Gonsalves N, Policarpio-Nicolas M, Zhang Q, Rao MS, Hirano I. Histopathologic variability and endoscopic correlates in adults with eosinophilic esophagitis. *Gastrointest Endosc* 2006; 64: 313-9.
 48. Shah A, Kagalwalla AF, Gonsalves N, Melin-Aldana H, Li BU, Hirano I. Histopathologic variability in children with eosinophilic esophagitis. *Am J Gastroenterol* 2009; 104: 716-21.
 49. Odze RD. Pathology of eosinophilic esophagitis: what the clinician needs to know. *Am J Gastroenterol* 2009; 104: 485-90.
 50. Saffari H, Peterson KA, Fang JC, Teman C, Gleich GJ, Pease LF 3rd. Patchy eosinophil distributions in an esophagectomy specimen from a patient with eosinophilic esophagitis: implications for endoscopic biopsy. *J Allergy Clin Immunol* 2012; 130: 798-800.
 51. Spechler SJ, Genta RM, Souza RF. Thoughts on the complex relationship between gastroesophageal reflux disease and eosinophilic esophagitis. *Am J Gastroenterol* 2007; 102: 1301-6.
 52. Krarup AL, Villadsen GE, Mejlgard E, Olesen SS, Drewes AM, Funch-Jensen P. Acid hypersensitivity in patients with eosinophilic oesophagitis. *Scand J Gastroenterol* 2010; 45: 273-81.
 53. Ngo P, Furuta GT, Antonioli DA, Fox VL. Eosinophils in the esophagus: peptic or allergic eosinophilic esophagitis? Case series of three patients with esophageal eosinophilia. *Am J Gastroenterol* 2006; 101: 1666-70.
 54. Spergel JM, Brown-Whitehorn TF, Beausoleil JL, et al. 14 years of eosinophilic esophagitis: clinical features and prognosis. *J Pediatr Gastroenterol Nutr* 2009; 48: 30-6.
 55. Dranove JE, Horn DS, Davis MA, Kernek KM, Gupta SK. Predictors of response to proton pump inhibitor therapy among children with significant esophageal eosinophilia. *J Pediatr* 2009; 154: 96-100.
 56. Sayej WN, Patel R, Baker RD, Tron E, Baker SS. Treatment with high-dose proton pump inhibitors helps distinguish eosinophilic esophagitis from noneosinophilic esophagitis. *J Pediatr Gastroenterol Nutr* 2009; 49:393-9.
 57. Molina-Infante J, Ferrando-Lamana L, Ripoll C, et al. Esophageal eosinophilic infiltration responds to proton pump inhibition in most adults. *Clin Gastroenterol Hepatol* 2011; 9: 110-7.
 58. Peterson KA, Thomas KL, Hilden K, Emerson LL, Wills JC, Fang JC. Comparison of esomeprazole to aerosolized, swallowed fluticasone for eosinophilic esophagitis. *Dig Dis Sci* 2010; 55: 1313-9.
 59. Rodrigo S, Abboud G, Oh D, et al. High intraepithelial eosinophil counts in esophageal squamous epithelium are not specific for eosinophilic esophagitis in adults. *Am J Gastroenterol* 2008; 103: 435-42.
 60. Kedika RR, Souza RF, Spechler SJ. Potential anti-inflammatory effects of proton pump inhibitors: a review and discussion of the clinical implications. *Dig Dis Sci* 2009; 54: 2312-7.
 61. Dohil R, Newbury RO, Aceves S. Transient PPI responsive esophageal eosinophilia may be a clinical sub-phenotype of pediatric eosinophilic esophagitis. *Dig Dis Sci* 2012; 57: 1413-9.
 62. Cheng E, Zhang X, Huo X, et al. Omeprazole blocks eotaxin-3 expression by oesophageal squamous cells from patients with eosinophilic oesophagitis and GORD. *Gut* 2012. [Epub ahead of print]
 63. Konikoff MR, Noel RJ, Blanchard C, et al. A randomized, double-blind, placebo-controlled trial of fluticasone propionate for pediatric eosinophilic esophagitis. *Gastroenterology* 2006; 131: 1381-91.
 64. Straumann A, Conus S, Degen L, et al. Budesonide is effective in adolescent and adult patients with active eosinophilic esophagitis. *Gastroenterology* 2010; 139: 1526-37.
 65. Schaefer ET, Fitzgerald JF, Molleston JP, et al. Comparison of oral prednisone and topical fluticasone in the treatment of eosinophilic esophagitis: a randomized trial in children. *Clin Gastroenterol Hepatol* 2008; 6: 165-73.
 66. Faubion WA Jr, Perrault J, Burgart LJ, Zein NN, Clawson M, Freese DK. Treatment of eosinophilic esophagitis with inhaled corticosteroids. *J Pediatr Gastroenterol Nutr* 1998; 27:90-3.
 67. Aceves SS, Bastian JF, Newbury RO, Dohil R. Oral viscous budesonide: a potential new therapy for eosinophilic esophagitis in children. *Am J Gastroenterol* 2007; 102: 2271-9.
 68. Dellon ES, Sheikh A, Speck O, et al. Viscous topical is more effective than nebulized steroid therapy for patients with eosinophilic esophagitis. *Gastroenterology* 2012; 143: 321-4.
 69. Aceves SS, Newbury RO, Chen D, et al. Resolution of

- remodeling in eosinophilic esophagitis correlates with epithelial response to topical corticosteroids. *Allergy* 2010; 65: 109-16.
70. Helou EF, Simonson J, Arora AS. 3-yr-follow-up of topical corticosteroid treatment for eosinophilic esophagitis in adults. *Am J Gastroenterol* 2008; 103: 2194-9.
71. Straumann A, Conus S, Degen Lg, et al. Long-term budesonide maintenance treatment is partially effective for patients with eosinophilic esophagitis. *Clin Gastroenterol Hepatol* 2011; 9: 400-9.
72. Straumann A, Conus S, Grzonka P, et al. Anti-interleukin-5 antibody treatment (mepolizumab) in active eosinophilic oesophagitis: a randomised, placebo-controlled, double-blind trial. *Gut* 2010; 59: 21-30.
73. Assaad AH, Gupta SK, Collins MH, et al. An antibody against IL-5 reduces numbers of esophageal intraepithelial eosinophils in children with eosinophilic esophagitis. *Gastroenterology* 2011; 141: 1593-604.
74. Spergel JM, Rothenberg ME, Collins MH, et al. Reslizumab in children and adolescents with eosinophilic esophagitis: results of a double-blind, randomized, placebo-controlled trial. *J Allergy Clin Immunol* 2012; 129: 456-63.
75. Straumann A, Bussmann C, Conus S, Beglinger C, Simon HU. Anti-TNF-alpha (infliximab) therapy for severe adult eosinophilic esophagitis. *J Allergy Clin Immunol* 2008; 122: 425-7.
76. Lucendo AJ, De Rezende LC, Jimenez-Contreras S, et al. Montelukast was inefficient in maintaining steroid-induced remission in adult eosinophilic esophagitis. *Dig Dis Sci* 2011; 56: 3551-8.
77. Netzer P, Gschossmann JM, Straumann A, Sendensky A, Weimann R, Schoepfer AM. Corticosteroid-dependent eosinophilic oesophagitis: azathioprine and 6-mercaptopurine can induce and maintain long-term remission. *Eur J Gastroenterol Hepatol* 2007; 19: 865-9.
78. Foroughi S, Foster B, Kim N, et al. Anti-IgE treatment of eosinophilic-associated gastrointestinal disorders. *J Allergy Clin Immunol* 2007; 120: 594-601.
79. Markowitz JE, Spergel JM, Ruchelli E, Liacouras CA. Elemental diet is an effective treatment for eosinophilic esophagitis in children and adolescents. *Am J Gastroenterol* 2003; 98: 777-82.
80. Kagalwalla AF, Sentongo TA, Ritz S, et al. Effect of six-food elimination diet on clinical and histologic outcomes in eosinophilic esophagitis. *Clin Gastroenterol Hepatol* 2006; 4: 1097-102.
81. Gonsalves N, Yang GY, Doerfler B, Ritz S, Ditto AM, Hirano I. Elimination diet effectively treats eosinophilic esophagitis in adults; food reintroduction identifies causative factors. *Gastroenterology* 2012; 142: 1451-9.
82. Henderson CJ, Abonia JP, King EC, et al. Comparative dietary therapy effectiveness in remission of pediatric eosinophilic esophagitis. *J Allergy Clin Immunol*. 2012; 129: 1570-8.
83. Hirano I. Dilation in eosinophilic esophagitis: to do or not to do? *Gastrointest Endosc* 2010; 71: 713-4.
84. Schoepfer AM, Gschossmann J, Scheurer U, Seibold F, Straumann A. Esophageal strictures in adult eosinophilic esophagitis: dilation is an effective and safe alternative after failure of topical corticosteroids. *Endoscopy* 2008; 40: 161-4.
85. Dellon ES, Gibbs WB, Rubinas TC, et al. Esophageal dilation in eosinophilic esophagitis: safety and predictors of clinical response and complications. *Gastrointest Endosc* 2010; 71: 706-12.
86. Schoepfer AM, Gonsalves N, Bussmann C, et al. Esophageal dilation in eosinophilic esophagitis: effectiveness, safety, and impact on the underlying inflammation. *Am J Gastroenterol* 2010; 105: 1062-70.
87. Bohm M, Richter JE, Kelsen S, Thomas R. Esophageal dilation: simple and effective treatment for adults with eosinophilic esophagitis and esophageal rings and narrowing. *Dis Esophagus* 2010; 23: 377-85.
88. Ally MR, Dias J, Veerappan GR, Maydonovitch CL, Wong RK, Moawad FJ. Safety of dilation in adults with eosinophilic esophagitis. *Dis Esophagus* 2012. [Epub ahead of print]
89. Jacobs JW, Jr., Spechler SJ. A systematic review of the risk of perforation during esophageal dilation for patients with eosinophilic esophagitis. *Dig Dis Sci* 2010; 55: 1512-5.
90. Jung KW, Gundersen N, Kopacova J, et al. Occurrence of and risk factors for complications after endoscopic dilation in eosinophilic esophagitis. *Gastrointest Endosc* 2011; 73: 15-21.
91. Lu HC, Lu CL, Chang FY. Eosinophilic esophagitis in an asymptomatic Chinese. *J Chin Med Assoc* 2008; 71: 362-4.
92. Chen WC, Tsai MC, Wu YY, Chiang CK, Lai YC, Wu CH. Eosinophilic esophagitis: report of a case. *Gastroenterol J Taiwan* 2012. [in press]

Eosinophilic Esophagitis

Chi-Kun Chiang¹, Ming-Chieh Tsai¹, Chia-Long Lee², and Chi-Hwa Wu¹

*¹Division of Gastroenterology, Department of Internal Medicine,
Cathay General Hospital, Taipei;*

*²Division of Gastroenterology, Department of Internal Medicine¹,
Cathay General Hospital, Shinchu*

Eosinophilic esophagitis (EoE) was not to be thought as a new entity of disease until two decades ago. This is an allergen triggered, immune-associated, chronic and inflammatory disease. Clinically, it presents with esophageal dysfunction, such as dysphasia, food impaction and symptoms related to gastroesophageal reflux disease. Pathologically, there is significant eosinophilic infiltration in the esophageal epithelium. The prevalence and incidence are increasing gradually. Both the children and adults are affected by EoE which predominantly occurs in male gender. And allergic diseases are also very common in patients with EoE. Both combination of the clinical features and histopathological findings and exclusion of other cause of esophageal eosinophilia are crucial before making the diagnosis. The topical steroid has been the mainstay of therapy presently. Diet therapy is also an alternative method. For patients with severe esophageal narrowing, esophageal dilation has to be considered. (J Intern Med Taiwan 2012; 23: 330-342)