

骨骼肌肉超音波在退化性關節炎診療上的應用

郭佩邑¹ 蔡凱倫¹ 邱啟勝¹ 林子閔¹ 張又升³ 汪書弘³ 張棋楨^{1,2}

¹ 台北醫學大學附設醫院 內科部過敏免疫風濕科

² 台北醫學大學 醫學系內科系

³ 台北醫學大學衛生署雙和醫院 內科部過敏免疫風濕科

摘要

退化性關節炎目前是最常見的風濕科疾病，它會帶來關節疼痛、腫脹、僵硬、變形的情形，導致活動受限。近年來，骨骼肌肉超音波(骨超)在退化性關節炎的主要用途，包括偵測關節軟骨之變化與關節滑膜和鄰近軟組織的改變，同時也可用於輔助穿刺檢查。它可用於檢查、治療與追蹤，且準確性不輸其他昂貴檢查如MRI，加上取得的便利性，因此目前有風濕科專家建議使用骨超追蹤退化性關節炎的變化。這篇文章主要討論退化性關節炎的骨骼肌肉超音波新知與臨床應用。

關鍵詞：骨骼肌肉超音波 (Musculoskeletal ultrasound)
退化性關節炎 (Osteoarthritis)

前言

隨著人口的老化，退化性關節炎的盛行率逐年增加。退化性關節炎目前是最常見的風濕科疾病，通常好發於負重較大的膝關節、髖關節、腰骶部脊柱關節(Lumbosacral joint)及第一蹠趾關節(First MTP joints)等部位，以及手部的遠端指間關節(DIP joints)、近端指間關節(PIP joints)。它的病因主要是因為關節腔內缺少關節液造成關節軟骨不正常磨擦，長期的磨損使得軟骨退化並造成疼痛的問題¹。所有的關節組織都會出現局部修復破壞的平衡失調，進一步造成關節出現病灶²。慢慢的，局部的軟骨退化並逐漸消失，骨膜逐漸纖維化導致關節失能²。偶發性的滑膜炎也有可能出現在疾病的過程中，並造成軟骨的破壞與症狀的惡化，滑膜炎包括

滑膜增生、關節腔積水與滑囊炎。滑膜炎本身通常是不具有破壞性質，但它的出現會加劇關節疼痛、腫脹與脹痛感。除此之外，伴隨著疾病進展的過程，關節變形與生活品質惡化的問題則接踵而來³⁻⁷。

傳統的X光是診斷退化性關節炎與骨頭異常的黃金準則。X光的變化包括關節腔的寬度變窄與骨刺，但是它無法直接看到軟骨和其他關節周遭的軟組織如滑膜腔與滑囊的部分⁸。其他影像也可以幫助診斷，例如磁振造影(MRI)、關節鏡、超音波和光學同調性斷層攝影術(optical coherence tomography, OCT)⁹。然而磁振造影和光學同調性斷層攝影術花費不菲且並非隨手可取得的診斷工具，不適合用來追蹤治療效果。關節鏡是一種非常有用的工具，可以觀察到大部分的退化性關節炎變化，特別是可以直接看

表一：骨超偵測之病理影像

關節腔積水 (joint effusion)
滑膜增生 (synovial hypertrophy)
滑膜炎 (synovitis)
軟骨病變 (cartilage lesion)
骨刺 (osteophytes)
骨質磨損 (bone erosion)
手指粘液囊腫 (digital mucous cyst) / 貝克氏囊腫 (Baker's cyst)
滑囊炎 (bursitis)

見軟骨的變化與滑膜炎，但它畢竟是侵入性的醫療行為，所以造成临床上使用的限制^{10,11}。相較之下，骨骼肌肉超音波(骨超)是一個簡單又方便的診斷工具，在临床上也容易取得。

早在 1992 年就有人將骨超應用於退化性關節炎。骨超應用於退化性關節炎的部份較不像類風性關節炎般的受人矚目，或許是因為退化性關節炎的治療一直沒有很大的進展。

近年來全世界風濕專科醫師使用骨超已有增加的趨勢，因此骨超已漸漸成為重要的診斷工具之一¹²⁻¹⁵。已有愈來愈多的醫師對退化性關節炎的超音波影像產生興趣，且開始專研退化性關節炎的影像構造變化¹⁶⁻¹⁸。這篇文章主要討論目前超音波於退化性關節炎的臨床應用。

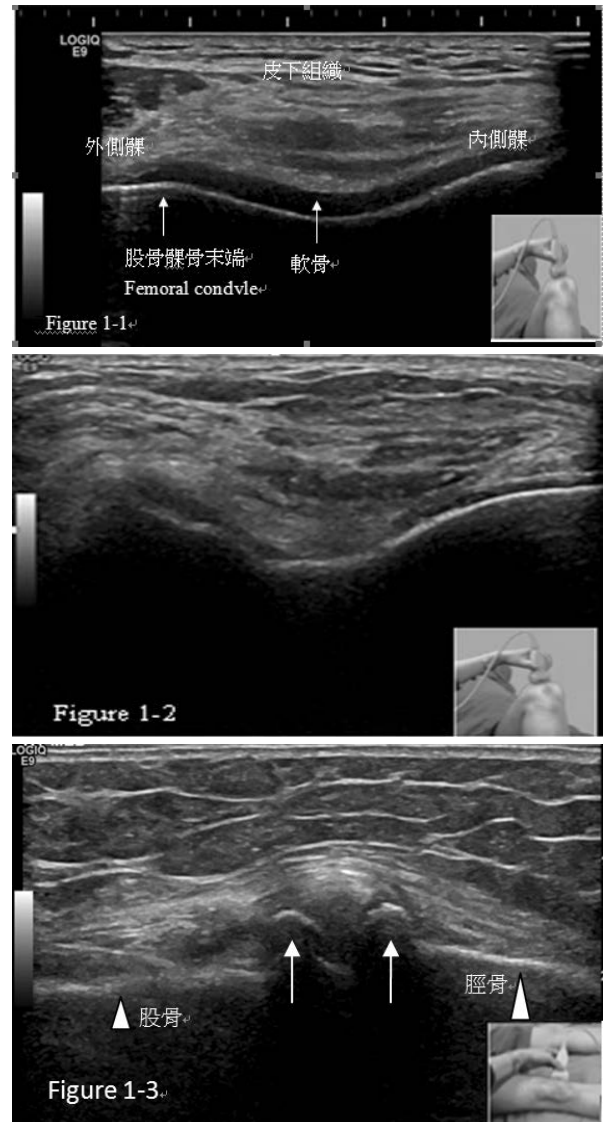
骨骼肌肉超音波在退化性關節炎的臨床用途

目前骨超應用於退化性關節炎的方面主要包括：偵測關節軟骨之變化與關節滑膜和鄰近軟組織的改變¹⁵。除此之外，骨超還可以辨認骨面(bony cortex)的變化，其中包括骨刺或侵蝕性退化關節炎內的骨侵蝕(bone erosion)變化^{3,6,16,19-36}。超音波是動態式的影像工具。經由骨超，臨床醫師可以直接觀察關節內的病程變化並監測治療效果^{3,19,29}。它也可以用來當做導引關節腔抽液、注射(玻尿酸及類固醇)及切片的輔助工具³³⁻³⁶。目前骨超可偵測退化性關節炎之病理影像如表一。

退化性關節炎的骨超病理影像變化

一、軟骨(cartilage)

軟骨在骨超下是無回音(anechoic)、均質



圖一：Figure 1-1. 正常膝關節軟骨的橫切超音波圖(正常軟骨為均質的曲線寬帶低迴音區位於股骨髁部末端上方)。Figure 1-2. 退化性關節炎病患膝關節橫切超音波圖：當退化性關節炎進一步惡化時，關節軟骨的均質性及無影像密度的透明性將受到影響，造成軟骨厚度減少。Figure 1-3. 此圖為膝關節內側縱切超音波檢查，白色箭頭所指處為不規則高低不平的骨質突出物，顯示骨刺形成。

(homogenous)、呈曲線帶狀的區塊，並可見兩條高回音(hyperechoic)邊緣線條整齊的排列在它的上下端(Figure 1-1)³⁷。骨超可以看到軟骨從早期到晚期的變化，剛開始的變化包括軟骨表面的清晰度喪失、軟骨局部或廣泛地厚度減少到較晚期的變化如軟骨磨損或消失(Figure 1-2)、骨刺形成(Figure 1-3)。在關節腔內積

水過多的病人，可能會造成軟骨增厚的假像 (pseudowidening)。

二、關節液 (Synovial fluid)

骨超下可觀察到微量的關節液，關節液在超音波下看起來可以是低回音或無回音且非均質表現 (Figure 2-1)。若檢查時施加壓力，因為被擠壓的關係積水會消失³⁶。骨超偵測小關節積液如手指³²、手腕、與腳踝的敏感度與MRI類似。

三、滑膜增生 (Synovial proliferation)

滑膜增生 (超音波影像為異常的低回音) 的現象常見於退化性關節炎病人 (Figure 2-2)，當病患有滑膜炎時 (關節腔積水加上滑膜增生)，能量都卜勒模式下 (power Doppler) 會有訊號出現 (hyperemic phenomena) (圖 2-2)。

四、骨頭骨面構造

骨超下看到的骨面正常是高回音且規則的

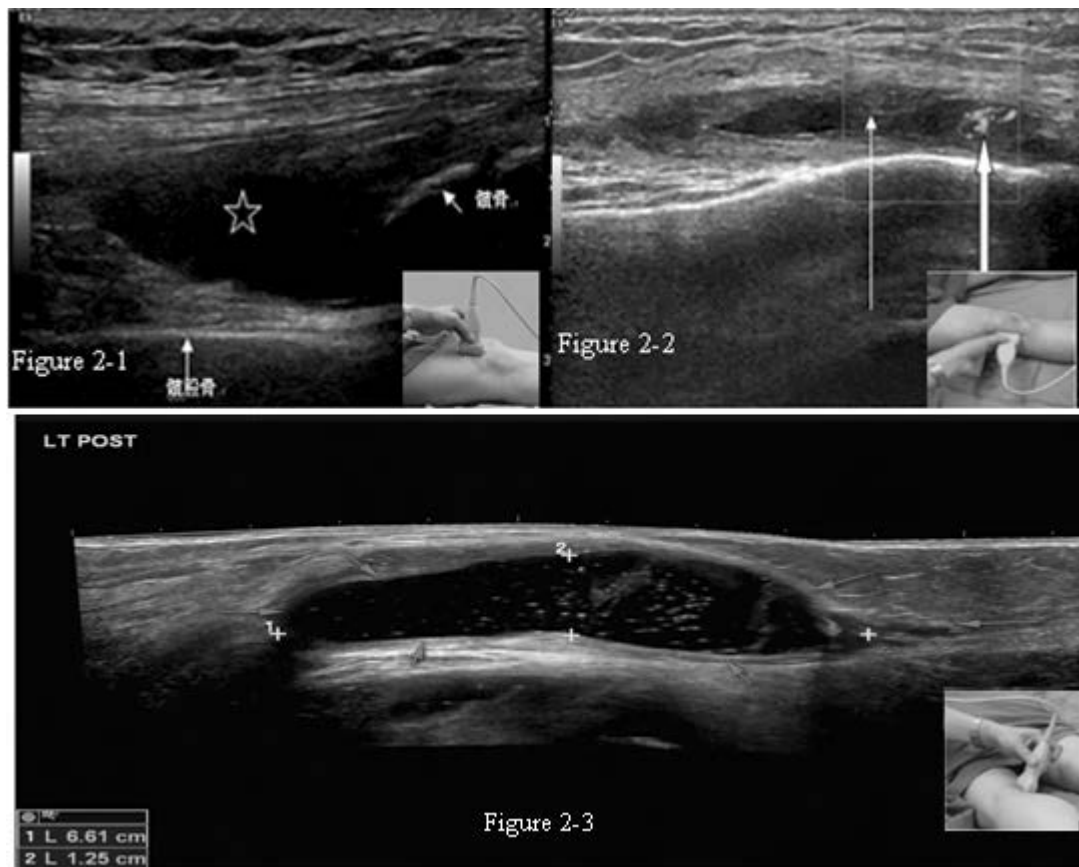
區塊，骨刺 (osteophyte) 則是以不規率遞增 (step-up) 影像做為表現 (Figure 1-3)，在骨超下通常看得到回音陰影 (acoustic shadow)。對於手部侵蝕性退化關節炎病人，骨超影像可以幫忙偵測關節面有骨侵蝕 (bone erosion) 的現象⁷。

五、其他

其他常見的包括貝克氏囊腫 (Baker's cyst)³⁸ 或是其他位置的滑膜炎 (synovitis)³⁹ 經由骨超診斷 (Figure 2-3)。像手部有退化性關節炎的病人，有時也可見到手指粘液囊腫 (digital mucous cyst)。這些病變在骨超底下都可以診斷，骨超的敏感性及專一性甚至與MRI類似³⁹。

骨超在退化性關節炎應用方面的優越性與局限

骨超可以評估大部份的退化性關節炎病理徵兆，包括發炎反應與構造上損壞的程度方



圖二：Figure 2-1. 上肢骨隱窩積液 (星號處為異常低或無影像密度物質，會受擠壓所影響，但無都卜勒訊號)。Figure 2-2. 膝關節腔滑膜炎 (細箭頭所指處為滑膜增生，粗箭頭處為能量都卜勒訊號)。Figure 2-3. 膝蓋背部縱切全景 (paranoma view) 超音波圖顯示出有界線清楚的低回音貝克氏囊腫約 6.61 公分長，貝克式囊腫內充滿高回音亮點。

面。它的優勢是骨超在我們執行關節腔內注射時幫助顯示正確的針頭位置，特別是在施打玻尿酸與類固醇時^{19,35,36}。另外，骨超可同時監測退化性關節炎的病情進展與治療反應，便宜、安全、非侵入性且不需花費過多的時間準備及檢查，沒有輻射的問題，病人接受度高，可以同時評估多個關節，不需再另外花費時間。當然，它也有缺點，其中包括骨超無法穿透深層的組織¹⁰，不像MRI可以呈現出器官整體，幫助我們了解評估器官組織的構造與疾病⁴⁰⁻⁴³。骨超的影像判讀與操作和使用者有相當大的關連，幸好目前已經開始有標準檢查位置、標準定義與圖譜，加上超音波機器的進步，使得这方面的缺點能夠改善^{10,25,44-47}。

骨超的近期發展

就技術層面的部分，近期已發展出影像融合(fusion imaging)的技術和3D超音波可以發明測量容積的探頭(volumetric probes)和術中關節鏡換能器(intra-operating arthroscopic transducers)^{14,19,48}。不論是在軟體或是硬體方面，目前已有許多新的技術應用於風濕免疫科，其中包括顯影劑增強對比超音波(contrast-enhanced ultrasound)、3D與4D影像超音波和前面所提到的影像融合(fusion imaging)。

目前顯影劑增強對比超音波的研究多數針對類風性關節炎方面進行。3D與4D影像超音波之前主要應用於胎兒與心臟方面，但目前已有人應用於其他風濕疾病方面，它的獨特之處就是可以將儲存影像以不同形式讀取(冠狀平面或軸平面)。3D超音波可以自動提供容積率⁴⁸。這個有趣的技術可以幫助我們解決影像取得與標準化的問題，它可以提供更詳細的3D影像幫忙我們診斷，同時這也可以減少因操作者所造成的失誤。這個新的超音波技術對於退化性關節炎的幫助很大，特別是偵測滑膜增生與因血流增生所造成的發炎訊號方面³⁹⁻⁴⁹。Flippucci E等人在2009年使用3D超音波的開始風濕疾病研究，這份研究主要比較2D與3D的超音波的影像，這份報告指出針對關節炎與骨侵蝕方

面，它們都不錯的偵測能力⁵⁰。Naredo E等人的研究指出就偵測滑膜炎方面，3D超音波的準確度優於2D超音波⁵¹。3D超音波可以量化病兆，這個有趣的功能對未來的研究或許會有幫助，雖然3D和4D的技術已經越來越成熟，但目前這些高科技的技術只有應用於研究方面⁵²。若能應用於臨床，相信它可以幫助我們更進一步了解退化性關節炎。

影像融合(fusion imaging)技術已經開始應用於研究方面，這個新的技術影像可以取代核磁共振或者是電腦斷層，它可以呈現綜合超音波與核磁共振/電腦斷層合成出更逼真的視覺影像。這個新的技術為我們帶來的影像可以提供更多的臨床資訊。在2011年，Iagnocco A等人針對退化性關節炎與類風濕關節炎病人的研究報告指出使用核磁共振/超音波影像融合應用可以提供準確的解剖構造定位，或許對將來長期的研究會有幫助⁴²。Hani AF等人在2013年使用影像融合針對膝軟骨評估，研究結論證實影像融合可以提高評估膝軟骨的準確性⁵³。希望在不久的將來我們可以應用在臨床，以它來追蹤與診斷退化性關節炎的膝軟骨變化。

結語

骨超可用於任何時期的退化性關節炎檢查¹⁶。骨超可以偵測到關節構造上的變化包括軟骨的磨損、骨面的改變，發炎反應如滑膜炎與滑囊炎，和其他如滑膜增生等等影像。它可以用於檢查、治療與追蹤，且準確率不輸MRI。但學習骨超是須要時間與經驗的，檢查的結果可能也會因人而異。這個部份就是我們未來努力的方向。由於時代的變遷，骨超的儀器也一直有新的發展，因此我們應該要再加強自己檢查的能力並期許能提供更優質的檢查服務。骨超在臨床的應用已逐漸增加，由於它的便利性，它已漸漸受到重視。這個新的臨床技術可以幫助我們臨床醫師診斷、評估方式和進一步了解退化性關節炎的病理疾病發生機制。相信在不久的未來，我們期許骨超可以廣泛的應用於臨床與研究方面。

參考文獻

1. Goldring SR, Goldring MB. Clinical aspects, pathology and pathophysiology of osteoarthritis. *J Musculoskelet Neuronal Interact* 2006; 6: 376-78.
2. Iagnocco A. Osteoarthritis. In: Wakefield R, D'Agostino Ma. Essential applications of musculoskeletal ultrasound in rheumatology. EULAR. Philadelphia: W.B. Saunders Co. 2010; 165-80.
3. Moller I, Bong D, Naredo E, et al. Ultrasound in the study and monitoring of osteoarthritis. *Osteoarthritis Cartilage* 2008; 16: S4e7.
4. Szkudlarek M, Klarlund M, Narvestad E, et al. Ultrasonography of the metacarpophalangeal and proximal interphalangeal joints in rheumatoid arthritis: a comparison with magnetic resonance imaging, conventional radiography and clinical examination. *Arthritis Res Ther* 2006; 8: R52.
5. Keen HI, Wakefield RJ, Grainger A, et al. Can ultrasonography improve on radiographic assessment in osteoarthritis of the hands? A comparison between radiographic and ultrasonographic detected pathology. *Ann Rheum Dis* 2007; 67: 1116-20.
6. Keen HI, Wakefield RJ, Grainger A, et al. An ultrasonographic study of osteoarthritis of the hand: synovitis and its relationship to structural pathology and symptoms. *Arthritis Rheum* 2008; 59: 1756-63.
7. Iagnocco A, Filippucci E, Ossandon A et al.: High resolution ultrasonography in detection of bone erosions in patients with hand osteoarthritis. *J Rheumatol* 2005; 32: 2381-3
8. Iagnocco A, Naredo E. Osteoarthritis: research update and clinical applications. *Rheumatology* 2012; 51 (Suppl 7): vii2-5.
9. Braun HJ, Gold GE. Diagnosis of osteoarthritis: Imaging *Bone* 2011; 51: 278-88.
10. Iagnocco A. Imaging the joint in osteoarthritis: a place for ultrasound? *Best Pract Res Clin Rheumatol* 2010; 24: 27-38.
11. Naredo E, Acebes C, Moller I, et al. Ultrasound validity in the measurement of knee cartilage thickness. *Ann Rheum Dis* 2009; 68: 1322-7.
12. Hunter DJ, Conaghan PG. Imaging outcomes and their role in determining outcomes in osteoarthritis and rheumatoid arthritis. *Curr Opin Rheumatol* 2006; 2: 157-62.
13. Grassi W, Cervini C. Ultrasonography in rheumatology: an evolving technique. *Ann Rheum Dis* 1998; 57: 268-71.
14. Filippucci E, Iagnocco A, Meenagh G, et al. Ultrasound imaging for the rheumatologist. *Clin Exp Rheumatol* 2006; 24: 1-5.
15. Grassi W, Filippucci E. Ultrasonography and the rheumatologist. *Curr Opin Rheumatol* 2007; 19: 55-60.
16. Grassi W, Filippucci E, Farina A. Ultrasonography in osteoarthritis. *Semin Arthritis Rheum* 2005; 34 (suppl.2): 19-23.
17. Jung YO, Do JH, Kang HJ, et al. Correlation of sonographic severity with biochemical markers of synovium and cartilage in knee osteoarthritis patients. *Clin Exp Rheumatol* 2006; 24: 253-9.
18. De Mingeul E, Cobo T, Uson J, et al. Clinical and ultrasonographic findings related to knee pain in osteoarthritis. *Osteoarthritis Cartilage* 2006; 14: 540-4.
19. Meenagh G, Filippucci E, Iagnocco A, et al. Ultrasound imaging for the rheumatologist VIII. Ultrasound imaging in osteoarthritis. *Clin Exp Rheumatol* 2007; 25: 172-5.
20. Aisen AM, McCune WJ, MacGuire A, et al. Sonographic evaluation of the cartilage of the knee. *Radiology* 1984; 153: 781-4.
21. McCune WJ, Dedrick DK, Aisen AM, et al. Sonographic evaluation of osteoarthritic femoral condylar cartilage. Correlation with operative findings. *Clin Orthop Relat Res* 1990; 254: 230-5.
22. Iagnocco A, Coari G, Zoppini A. Sonographic evaluation of femoral condylar cartilage in osteoarthritis and rheumatoid arthritis. *Scand J Rheumatol* 1992; 21: 201-3.
23. Hattori K, Takakura Y, Ishimura M, et al. Differential acoustic properties of early cartilage lesions in living human knee and ankle joints. *Arthritis Rheum* 2005; 10: 3125-31.
24. Castriota-Scanderbeg A, De Micheli V, Scarale MG, et al. Precision of sonographic measurement of articular cartilage: inter- and intraobserver analysis. *Skeletal Radiol* 1996; 25: 545-9.
25. Qvistgaard E, Torp-Pedersen S, Christensen R, et al. Reproducibility and inter-reader agreement of a scoring system for ultrasound evaluation of hip osteoarthritis. *Ann Rheum Dis* 2006; 65: 1613-9.
26. Acebes JC, Sanchez-Pernuete O, Diaz-Oca A, et al. Ultrasonographic assessment of Baker's cysts after intra-articular corticosteroid injection in knee osteoarthritis. *J Clin Ultrasound* 2006; 34: 113-7.
27. Benito MJ, Veale DJ, Fitzgerald O, et al. Synovial tissue inflammation in early and late osteoarthritis. *Ann Rheum Dis* 2005; 64: 1263-7.
28. Blackburn Jr WD, Chivers S, Bernreuter W. Cartilage imaging in Osteoarthritis. *Semin Arthritis Rheum* 1996; 25: 273-81.
29. Conaghan P, D'Agostino MA, Ravaut P, et al. EULAR report on the use of ultrasonography in painful knee osteoarthritis. Part2: exploring decision rules for clinical utility. *Ann Rheum Dis* 2005; 64: 1710-4.
30. Song IH, Althoff CE, Hermann KG, et al. Contrast-enhanced ultrasound in monitoring the efficacy of a bradykinin receptor 2 antagonist in painful knee osteoarthritis compared with MRI. *Ann Rheum Dis* 2009; 68: 75-83.
31. Grassi W, Lamanna G, Farina A, et al. Sonographic imaging of normal and osteoarthritic cartilage. *Semin Arthritis Rheum* 1999; 28: 398-403.
32. Grassi W, Filippucci E, Farina A, et al. Sonographic imaging of the distal phalanx. *Semin Arthritis Rheum* 2000; 29: 379-84.
33. Iagnocco A, Filippucci E, Meenagh G, et al. Ultrasound imaging for the rheumatologist. Ultrasonography of the shoulder. *Clin Exp Rheumatol* 2006; 24: 6-11.
34. Epis O, Iagnocco A, Meenagh G, et al. Ultrasound for the rheumatologist. XVI. Ultrasound Guided Procedures 2008; 26: 515-8.

35. Qvistgaard E, Christensen R, Torp-Pedersen S, et al. Intra-articular treatment of hip osteoarthritis: a randomized trial of hyaluronic acid, corticosteroid, and isotonic saline. *Osteoarthritis Cartilage* 2006; 14: 163-70.
36. Robinson P, Keenan AM, Conaghan PG. Clinical effectiveness and dose response of image-guided intra-articular corticosteroid injection for hip osteoarthritis. *Rheumatology* 2007; 46: 285-91.
37. Wakefield RJ, D'Agostino MA. Osteoarthritis, in Iagnocco A.(Ed),Essential applications of musculoskeletal ultrasound in rheumatology. 1st ed. Philadelphia: Elsevier. 2010; 165-80.
38. Liao ST, Chiou CS, Chang CC. Pathology associated to the Baker's cysts: a musculoskeletal ultrasound study. *Clin Rheumatol* 2010; 29: 1043-7
39. Wenham CY, Conaghan PG. The role of synovitis in osteoarthritis. *Ther Adv Musculoskelet Dis* 2010; 2: 349-59.
40. Guerhazi A, Burstein D, Conaghan P et al. Imaging in osteoarthritis. *Rheum Dis Clin North Am* 2008; 34: 645-87.
41. Guerhazi A, Eckstein F, Hellio Le Graverand-Gastineau MP et al. Osteoarthritis: current role of imaging. *Med Clin North Am* 2009; 93: 101-26.
42. Iagnocco A, Perella C, D'Agostino MA, et al. Magnetic resonance and ultrasonography real-time fusion imaging of the hand and wrist in osteoarthritis and rheumatoid arthritis. *Rheumatology (Oxford)* 2011; 50: 1409-13.
43. Iagnocco A, Conaghan PG, Aegerter P, et al. The reliability of musculoskeletal ultrasound in the detection of cartilage abnormalities at the metacarpo-phalangeal joints. *Osteoarthritis Cartilage* 2012; 20: 1142-6.
44. Iagnocco A, Perricone C, Scirocco C, et al. The interobserver reliability of ultrasound in knee osteoarthritis. *Rheumatology (Oxford)* 2012; 51: 2013-9.
45. Iagnocco A, Filippucci E, Riente L, et al. Ultrasound imaging for the rheumatologist XXXV. Sonographic assessment of the foot in patients with osteoarthritis. *Clin Exp Rheumatol* 2011; 29: 757-62.
46. Iagnocco A, Filippucci E, Riente L, et al. Ultrasound imaging for the rheumatologist XLI. Sonographic assessment of the hip in OA patients. *Clin Exp Rheumatol* 2012; 30: 652-7.
47. Iagnocco A, Rizzo C, Gattamelata A, et al. Osteoarthritis of the foot: a review of the current state of knowledge. *Med Ultrason* 2013; 15: 35-40.
48. Filippucci E, Meenagh G, Epis O, et al. Ultrasound for the rheumatologist. XIII. New trends. Three-dimensional Ultrasonography 2008; 26: 1-4.
49. Ju JH, Kang KY, Kim IJ, et al. Three-dimensional ultrasonographic application for analyzing synovial hypertrophy of the knee in patients with osteoarthritis. *J Ultrasound Med* 2008; 27: 729-36.
50. Filippucci E, Meenagh G, Delle Sedie A, et al. Ultrasound imaging for the rheumatologist. xx. Sonographic assessment of hand and wrist joint involvement in rheumatoid arthritis: comparison between two- and three-dimensional ultrasonography. *Clin Exp Rheumatol* 2009; 27: 197-200.
51. Naredo E, Moller I, Acebes C, et al. Three dimensional volumetric ultrasonography. Dose it improve reliability of musculoskeletal ultrasound? *Clin Exp Rheumatol* 2010; 28: 79-82.
52. Ju J, Kang K, Kim I, et al. Three-dimensional ultrasonographic application for analyzing synovial hypertrophy of the knee in patients with osteoarthritis. *J Ultrasound Med* 2008; 27: 729-36.
53. Hani AF, Kumar D, Malik AS, et al. Fusion of multinuclear magnetic resonance images of knee for the assessment of articular cartilage. *Conf Proc IEEE Eng Med Biol Soc* 2013; 6466-9.

Clinical Application of Musculoskeletal Ultrasound in Osteoarthritis

Pei-I Kuo¹, Kai-Len Tsai¹, Chi-Sheng Chiou¹, Tzu-Min Lin¹, Yun-Sheng Chang³,
Shu-Hung Wang³, and Chi-Ching Chang^{1,2}

¹*Division of Rheumatology, Immunology, and Allergy, Taipei Medical University Hospital,
Taipei, Taiwan;*

²*Department of Internal Medicine, School of Medicine, College of Medicine,
Taipei Medical University, Taipei, Taiwan;*

³*Division of Rheumatology, Immunology, and Allergy, Shuang Ho Hospital,
Taipei Medical University, New Taipei City, Taiwan*

This review mainly discuss about the clinical application of musculoskeletal ultrasound in osteoarthritis and latest updates about the osteoarthritis. The musculoskeletal ultrasound in osteoarthritis mainly detect cartilage changes, synovitis and surrounded soft tissues changes. It can be used in invasive procedures such as echo-guided aspiration. Ultrasound offers several advantages in clinical practice and it is more patient friendly in term of price and radiation. Therefore, some experts in rheumatology suggested musculoskeletal ultrasound can be used as a follow-up tool in osteoarthritis. (J Intern Med Taiwan 2014; 25: 417-423)