DOI：10.6314/JIMT.202206_33(3).01　　內科學誌　2022：33：169-177

斑點追蹤心臟超音波評估左心室收縮功能的新進展

林霈　劉嚴文　蔡惟全

國立成功大學醫學院附設醫院　內科部心臟血管科

摘　要

左心室射出分率是目前最廣為使用來評估左心室收縮功能的測量標的，也是各個治療指引常使用的測量標的。然而左心室射出分率有許多缺點，包含了偵測早期收縮功能變化的能力不佳，對於區域性的收縮功能變化無法定量以及在技術上也有諸多限制，例如影像再現性(reproducibility)的困難，容易受到形態學及操作者的影響。最新發展的斑點追蹤心臟超音波(speckle tracking echocardiography)所測量的整體縱向應變(global longitudinal strain)對於收縮功能的早期變化敏感性很高，而且也能減少形態學變化所帶來的誤差。同時也可以定量區域性的收縮功能變化，對於臨床上判斷特定的疾病，或是疾病進程，有很大的效用，比射出分率有更好的能力來預測病患的預後。

關鍵詞：斑點追蹤心臟超音波 (Speckle tracking echocardiography)
整體垂直應變 (Global longitudinal strain)
左心室收縮功能 (Left ventricular systolic function)
射出分率 (Ejection fraction)

前　言

左心室收縮功能是我們最常用來評估心臟功能，進行風險預測，追蹤治療效果的指標。由於可近性、即時性及安全性等優勢，心臟超音波成為評估左心室收縮功能最常用的工具。近年來心臟超音波發展出不同的測量方式，及不同的測量標的，以求更為精準，更為敏感，更為自動化的評估左心室收縮功能。

然而由於特殊的心肌結構排列及運動方式，以及不同區域的心肌對於疾病的耐受性不同，心臟在面對不同的疾病時會產生不對稱的變化。這個特性，使得不同心臟超音波測量方法及測量標的有各自的優缺點。有的測量標的甚至會受到血行動力的影響，而失精確[1]。臨床上，我們要了解不同測量方式的適用時機，及不同測量標的之解讀方式。

此篇綜論將介紹特殊的心肌排列及運動方式，整理目前常用來評估左心室收縮功能的幾種不同的超音波測量標的之優缺點。並介紹利用斑點追蹤心臟超音波測量左心室功能的新進展。

左心室結構及運動方式

左心室呈錐狀，基底 (base) 最寬肌肉層最厚，心尖 (apex) 最薄，由內到外分三層，分別是心內膜 (endocardium)，心肌層 (myocardium) 及心外膜 (epicardium)。

聯絡人：蔡惟全　通訊處：704 台南市勝利路 138 號　國立成功大學醫學院附設醫院　內科部心臟血管科

最特別的是心肌纖維呈現螺旋狀排列。心內膜下層 (subendocardium) 的心肌是縱向排列，到了中層則是繞成了環狀排列，再往外繞到最外層時心外膜下層 (subepicardium)，心肌纖維排列又回到了縱向排列[2]，經過如此纏繞，因而形成了螺旋狀排列，心內膜下層的方向是右手螺旋，心外膜下層的方向則是左手螺旋。整個左心室壁，內外加起來，縱向排列的心肌纖維 (longitudinal fiber) 占了百分之七十[3]。

因為特殊的螺旋狀心肌排列，導致心臟在運動時除了會進行縱向形變 (longitudinal deformation)，周向形變 (circumferential)，及徑向形變 (radial) 之外，還會伴隨有旋轉的動作。從短軸 (short axis) 方向來看，根據這個力矩，當心臟運動時，不論是收縮還是舒張，都會沿著縱軸 (longitudinal axis) 旋轉，這叫做旋轉 (rotation)。進一步再從心尖往基底的方向看整個心臟，每一個橫切面旋轉的角度，甚至是方向都不同，因而形成了扭轉 (twist)，這樣的形變方式。心臟收縮時就像擰毛巾一樣的扭轉，而舒張時會再旋開[4]。

心臟超音波測量左心室收縮功能的演進

一、射出分率 (Ejection fraction)

最廣為人知評估左心室收縮功能的參數是射出分率 (ejection fraction, EF)，定義為心搏輸出量 (stroke volume) 除以舒張末期容積 (end diastolic volume)。男生 <52%、女生 <54% 被定義為左心室收縮功能異常[5]。量測 EF 的方法目前盛行的有兩種：

(一) 基於 M mode

是單一線性測量，在心臟超音波長軸切面 (long axis view) 透過移動模式 (M mode) 量測舒張末期以及收縮末期的心室直徑，利用幾何學假設 (geometrical assumptions) 推算出左心室的容積變化，進而得到射出分率。

此種量測方法固然快速簡便，但是相對誤差比較大。尤其是在心臟因為某些疾病造成不對稱的增厚或是型態變化，又或者是因為缺血性心臟病造成局部心肌運動異常的情況下，透過幾何學假設推算出的左心室容積和實際情況有很大的誤差[1]。

(二) 基於 B mode 發展的雙面辛普森法 (Biplane Simpson's method)

雙面辛普森法 (Biplane Simpson's method) 是歐洲及美國心臟科超音波學會建議用來量測射出分率的標準方法。概念是取自於辛普森規則 (Simpson's rule) 這個數學積分公式。將左心室分成 20 片小圓盤，每一個圓盤的長短軸都不一樣，因為左心室呈錐狀，將這些圓盤堆積起來，比較接近左心室真實的形狀，透過 Simpson's rule 的積分公式就可以算出舒張末期和收縮末期的體積進而得出射出分率[6]。

雖然此為當今最盛行的方法，但是仍然有它的限制，第一個限制是影像再現性的困難 (reproducibility)，在不同時空地點，很難捕捉到同一角度和同一平面的影像來做比較，因此用來追蹤病人一系列的變化也會有一定的誤差，目前被認為相差百分之十以內的變化都不算是真的有意義的變化[7]。第二個限制是人為誤差，斜切的影像或是不清晰的心內膜邊界，都會影響到射出分率的數值[5]。第三個的限制是容易受到形態學的影響，在心肌肥厚 (hypertrophy)，向心性 (concentricity)，減少球體度 (less sphericity) 的變化下，會高估射出分率的數值[8]。第四個限制，在評估局部性異常心肌活動，只能憑主觀的判斷，並沒有提供客觀的數值作依據。

除了上述測量方法本身的限制之外，射出分率這個參數本身也會受到許多因素干擾，因而無法精確的表示左心室收縮功能。首先射出分率會受到血行動力學的影響 (rate and load dependency)，在心搏過速的情況下因為心輸出量下降，導致計算出來的射出分率也會跟著下降，但是這不代表左心室收縮功能一定有問題。反之，在心搏過慢的情況下，因為心輸出量上升，會高估了射出分率。最後，最大的限制是射出分率這個參數對於左心室收縮功能的早期變化敏感度不夠。因為複雜的心肌結構彼此之間會互相代償，盡量維持正常的心輸出

量，除非到了嚴重失能才會表現在射出分率上，因此對於左心室收縮早期失能的偵測力較差[9]。

二、心臟組織都卜勒影像 (Tissue Doppler Imaging)

組織都卜勒影像是將過去用來量測血流的高流速低強度 (high velocity, low intensity) 探頭條件改成適合用來量測組織的低流速高強度 (low velocity, high intensity) 的條件，我們可以得到所關注的心肌纖維在收縮及舒張的組織速度 (tissue velocity)。透過這些組織的速度，可再經由積分得到距離，進而算出心肌纖維的實際距離變化量，以此來評估心肌細胞功能。

雖然直接量測心肌纖維變化量來評估心肌功能的方法非常直觀，但是實行起來還是有不少限制。因為都卜勒 (Doppler) 只能接收到與探頭平行的向量，因此具有高度的角度依賴性 (angle dependency)，探頭的角度不標準，向量以及都卜勒接收到的訊號就會有很大的誤差。除此之外，各區域的心肌對探頭的角度也都不同，因此他很難評估整體的心肌功能 (global myocardial function)[10]。

三、斑點追蹤心臟超音波 (Speckle Tracking Echocardiography, STE)

在以心肌纖維的實際距離變化量評估心臟收縮功能的這個概念下，最新的測量方法：斑點追蹤心臟超音波近年來開始嶄露頭角。斑點追蹤心臟超音波的原理是，透過二維 2D 或 3D 的影像直接追蹤整個心搏週期 (cardiac cycle) 每個心肌纖維的初始位置及最終位置，因此可以直接得到心肌纖維的實際距離變化量[11](圖一)。

過去有人用聲納微測量法 (sonomicrometry) 及標記磁振造影 (tagged MRI) 來進行實證，用斑點追蹤心臟超音波測量出來的距離變化跟聲納微測量法及標記磁振造影所測得的距離變化相關性非常高，證實了此方法的準確性，也證實了此種測量方式不受到角度的影響 (angle independent)[12]。因此，根據這個距離變化量發展出了新的測量標的 --- 心肌形變 (myocardial deformation)，可用來評估左心室收縮功能。

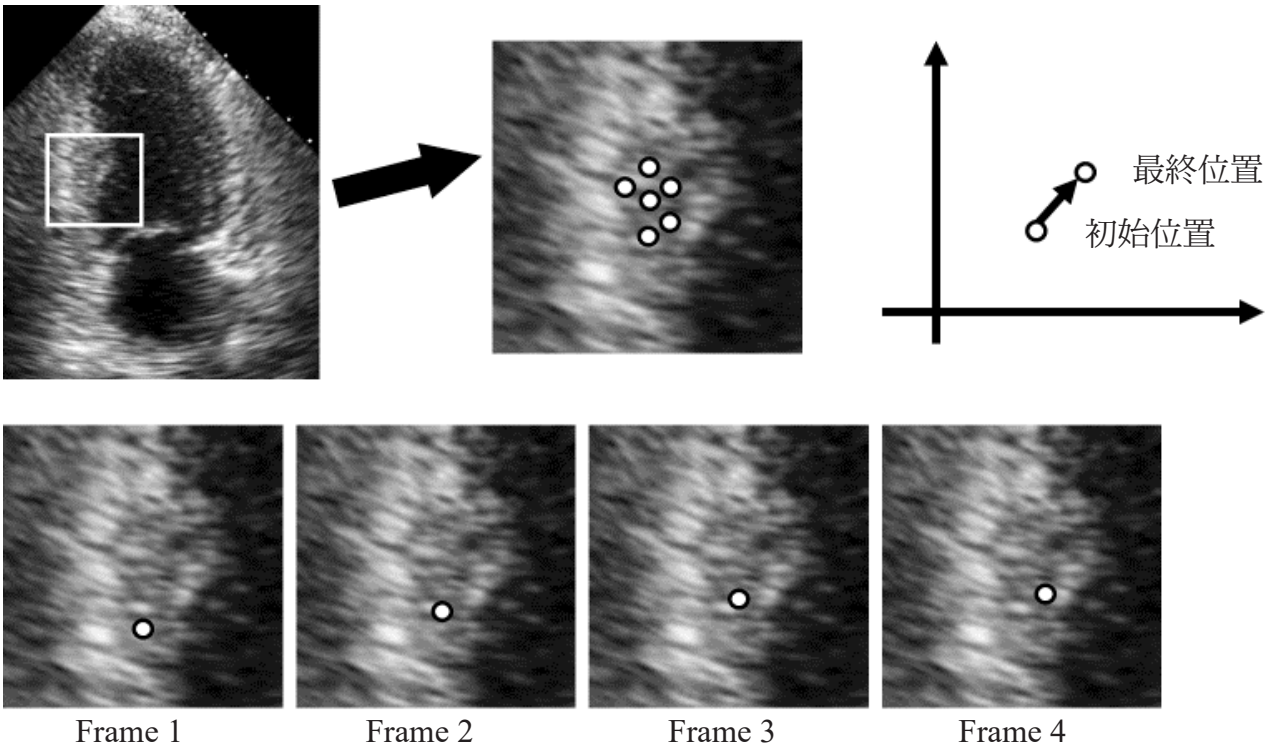

圖一：斑點追蹤心臟超音波追蹤整個心搏週期心肌纖維的初始位置及最終位置得到心肌纖維的實際距離變化量。

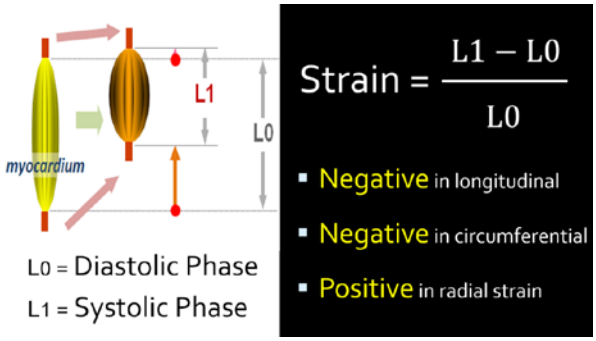

圖二：應變 (Strain) 的定義是收縮期的心肌纖維長度 (L1) 減掉舒張期的心肌纖維長度 (L0) 再除以舒張期的心肌纖維長度。

心肌形變所測量的參數為應變 (strain)。應變的定義是收縮期的心肌纖維長度減掉舒張期的心肌纖維長度再除以舒張期的心肌纖維長度 (圖二)。根據這個定義而得到的縱向應變 (longitudinal strain) 及周向應變 (circumferential strain) 會是負值，相反的徑向應變 (radial strain) 則會是正值。實際執行的斑點追蹤心臟超音波的方法也不會很困難。透過二維 (2D) 心臟超音波，擷取心尖四腔室 (apical four chamber view)、心尖二腔室 (apical two chamber view) 及心尖三腔室 (apical three chamber view) 錄像，利用軟體進行分析，就能取得 17 個分區的垂直應變值，及整體縱向應變值 (global longitudinal strain) (圖三)。此一方法不受角度限制，也更精確地評估心肌收縮功能，還能進行區域性及整體性的評估，同時容易實際操作。然而，仍然有一定的缺點。軟體分析需要依賴清楚且品質好的影

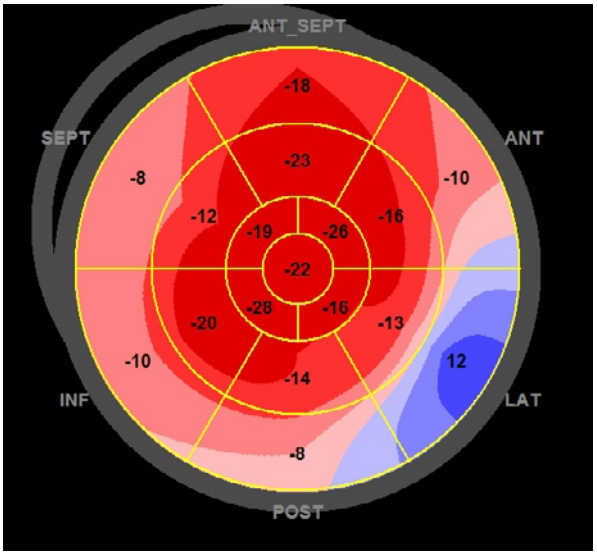

圖三：17 個分區的垂直應變值，及整體垂直應變值 (global longitudinal strain)。

像，正確標註心搏週期，及要分析的區域。此外目前最大的問題是，不同的機器不同的分析軟體，分析出來的形變數值有差異，並且誤差值達到統計學上的意義 [13]。因此，此一方法目前尚無法取代傳統左心射出分率在臨床治療指引上的地位。不過，臨床上已經開始廣為研究斑點追蹤心臟超音波的各種臨床用途。表一比較各種方法的優缺點。

斑點追蹤心臟超音波臨床應用

最早在 2008 年開始有學者將斑點追蹤心臟超音波應用在正常收縮分率心衰竭上 (heart failure with preserved left ventricular ejection frac-

表一：各種超音波評估左心室收縮功能的優缺點比較

方法	B mode /M mode	組織都普勒影像 TDI	斑點追蹤超音波 Speckle Tracking
測量標的	射出分率 Ejection fraction	組織速度 Tissue velocity	心肌應變 Strain
優點	可及性 容易操作 研究完整	形變影像的里程碑	不受角度限制 可分區測量也可整體評估 容易操作，半自動化分析 可以早期偵測功能障礙
缺點	需高影像品質 易受眾多因素干擾 高測量變異性	受角度限制 只能量測垂直方向 不能測量心尖部分 容易有雜訊干擾	需高影像品質 儀器差異

tion, HF*p*EF)，探討縱向形變、周向形變、徑向形變以及扭轉的變化。分析發現縱向形變及徑向形變在正常收縮分率心衰竭上比起正常的心臟，已經有顯著的下降，更遑論在低收縮分率心衰竭 (heart failure with reduced left ventricular ejection fraction, HFrEF) 下降得更加明顯。至於周向形變以及扭轉在 HF*p*EF 上比起正常的心臟，尚未有顯著的變化，直到 HFrEF 才有顯著的下降 [14]。也就是說，當心臟收縮功能開始下降的時候，最先反應出來的變化是縱向應變以及徑向應變。在射出分率都還是正常值的時候，縱向應變有足夠的能力可以辨別出正常的心臟以及心臟收縮功能開始下降的心臟 (AUC 0.98)[14]。甚至比射出分率有更好的能力來預測全因死亡率 (all cause mortality)[15]。我們過去的研究也顯示整體縱向應變值 -17.5% 可以有效區別正常射出分率心衰竭與正常人當左心室射出分率正常時 [16]。除此之外，由於疾病對於左心室的影響有不同的區域性及時間性，因此透過斑點追蹤心臟超音波可以描繪出不同區域的變化，對於臨床上判斷特定的疾病，或是疾病進程，有很大的效用。

一、肥厚性心肌症 (Hypertrophic cardiomyopathy)

由於左心室質量以及幾何型態的改變，射出分率的測量會有很大的誤差，甚至在嚴重收縮功能異常的情況下，還會測量出正常的射出分率。因此在這種情況下，縱向形變能夠提供更精準的評估。典型的肥厚性心肌症的表徵是心室中膈肥厚及纖維化，透過斑點追蹤心臟超音波畫出的垂直應變牛眼圖 (bull's eye plots)，就可以看到中膈部分的形變顯著下降。

除了肥厚性心肌症之外，還有許多原因會造成左心室壁增厚及質量增加。透過斑點追蹤心臟超音波描繪出的縱向應變牛眼圖，可以幫助辨別特定的疾病。例如：運動員的心臟就是正常的代償性增厚，並沒有功能的減低，而法布瑞氏症 (Fabry disease) 的典型表現則是後壁及側壁的增厚及功能降低。至於類澱粉沉積症 (Amyloidosis) 則是心尖部倖免 (Apical sparing)，其他部分都收縮功能下降 [17](圖四)。

二、嚴重主動脈瓣狹窄 (Severe aortic stenosis)

目前對於無症狀嚴重主動脈瓣狹窄，美國及歐洲心臟學會治療指引都是建議當射出分率小於 50% 時，要進行主動脈瓣置換術 [18]。不過如同前面所述，由於主動脈瓣狹窄致使左心室長期處於高壓的情況下導致左心室肥厚及纖維化的變化，會造成射出分率的測量非常不準確，無法即時的反應出心臟收縮功能的變化。透過斑點追蹤心臟超音波得知，越纖維化的部分縱向形變的部分就越差。研究顯示，術前越差的縱向形變數值，病患的預後越差，在術後，左心室功能恢復的程度就越差 [19]。因此對於無症狀嚴重主動脈狹窄的病人，即使射出分率是正常，如果縱向形變有顯著的下降時，或許就要考慮進行主動脈瓣置換術 [20]。

最近我們利用分層分析斑點追蹤超音波研

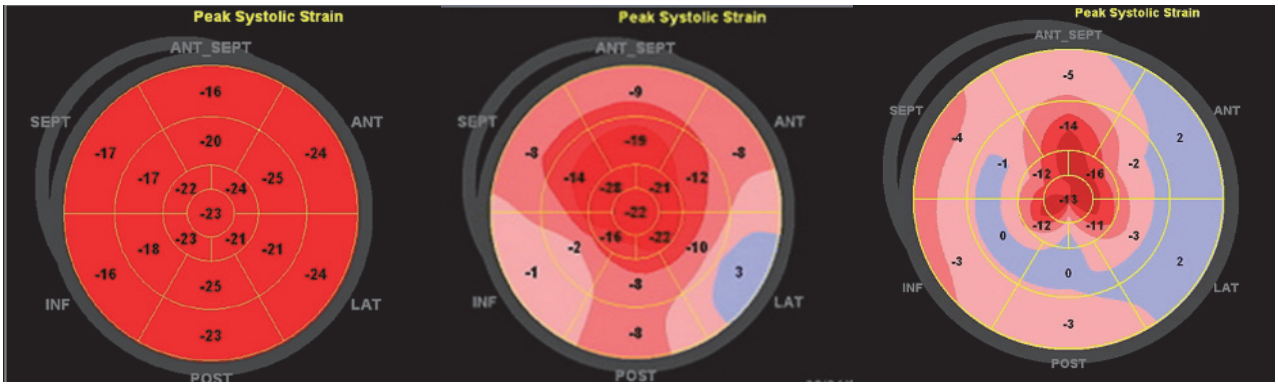

圖四：透過斑點追蹤心臟超音波描繪出的縱向應變牛眼圖，可以辨別特定的疾病。從左至右分別是正常的運動員心臟，心室中膈肥厚性心肌症，以及類澱粉沉積症。

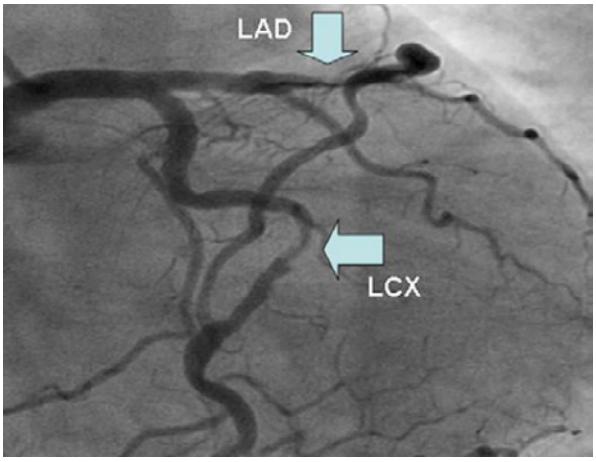

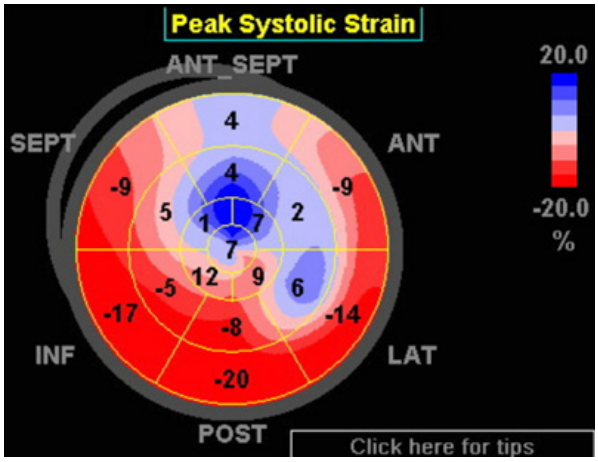

圖五：嚴重左前降枝及左迴旋枝狹窄所表現出的區域性垂直形變下降。

表二：不同研究對冠狀動脈疾病的診斷標準

診斷目標	診斷標準	靈敏度 / 特異性	參考文獻
慢性穩定冠狀動脈疾病 (Stable CAD)	整體縱向應變值 >-18.4%	Sen74%, Spe58%	Biering-Sørensen T et al. [26]
	整體縱向應變值 >-19.7%	Sen81%, Spe67%	Shimoni S et al. [27]
	區段縱向應變值 >-15% 合併四個以上異常區段 (末期腎病變病人須有六個以上異常區段；不適用於肥厚性心肌症及左心室功能障礙)	Sen77%, Spe80%	Tsai WC et al. [25]
非 ST 段上升之心肌梗死 (NSTEACS)	區段縱向應變值 >-14% 合併四個以上異常區段	Sen81%, Spe70%	Eek C et al. [28]
慢性缺血性心臟病心肌存活率	區段縱向應變值 >-13% 代表穿壁性心肌梗死 (Transmural infarction)	Sen80%, Spe83%	Gjesdal O et al. [29]
	區段縱向應變值 >-4.5% 代表無存活心肌細胞	Sen81%, Spe81%	Roes SD et al. [30]

究心肌肥厚的病人發現心內膜下層 (subendocardium) 與心外膜下層 (subepicardium) 間的應變差異值可以區分肥厚性心肌症與主動脈瓣狹窄所引起的心肌肥厚。肥厚性心肌症的應變差異值減少了，但主動脈瓣狹窄沒有減少。且在主動脈瓣狹窄的病人其應變差異值與左心室功能及流體力學參數相關 [21]。

三、冠狀動脈疾病 (Coronary artery disease)

心內膜的縱向心肌纖維對於缺血性的變化最為敏感，因此對於射出分率未到影響，或是透過 2D 心臟超音波看不出局部心肌變化的冠狀動脈疾病，斑點追蹤心臟超音波的縱向應變，可以提供最敏感且即時的變化 [22]。除了可以看到該血管所供應區域的垂直形變下降，也可以看到該區有收縮期前伸展 (early systolic lengthening) 以及收縮期後收縮 (post systolic shortening) 的變化。這些變化是該區域的心肌細胞已經缺乏自主運動能力，心肌纖維的長短受左心室體積變化及周遭其他心肌纖維牽引影響 [22] (圖五)。統計顯示，急性冠心症後縱向形變數值越差，有越高的死亡率及心衰竭再住院率 [23]。

雖然縱向應變已經證實可以早期偵測心室功能障礙，臨床上並沒被廣泛使用於冠狀動脈疾病的診斷。除了不同機器有不同的標準外，不同的病人也有不同的診斷標準。例如我們過去的研究發現末期腎衰竭的病人診斷冠狀動脈疾病的標準就與常人不同 [24]。我們的研究也發現，縱向應變雖然可以用來診斷冠狀動脈疾病

的有無，但對於疾病血管的分布並無很好的相關，我們推測可能因冠狀動脈間會有側支存在之故[25]。表二整理不同研究對冠狀動脈疾病的診斷標準。

由於局部心肌缺血性變化之後，使得整個心室的收縮能力及收縮時間長短變得不一致。受傷區域的心肌纖維需要較長的時間才能到達收縮的頂點 (time to peak negative strain)。此相差的時間稱為機械性分散作用 (mechanical dispersion)。研究顯示，若機械性分散作用越大，越容易發生心室頻脈或是心室顫動等致命性心律不整[31]。可以透過此斑點追蹤心臟超音波，找出高風險病人，考慮植入式去顫器放置。

四、糖尿病及高血壓風險預測

對於糖尿病的病人而言，即使射出分率正常，縱向形變能力跟正常人相比已經有顯著的下降，而未控制的糖尿病縱向應變下降程度又比有控制的糖尿病更多。至於高血壓的病人，縱向形變能力跟正常人相比也是有顯著的下降。對於高血壓的病人而言，縱向形變能力是一個獨立的風險預測因子，越差的縱向形變能力，未來的預後就越差[32]。

五、癌症治療的心毒性評估

蒽環類藥物 (Anthracycline) 及賀癌平 (Trastuzumab) 是惡名昭彰的心毒性的癌症治療藥物。腫瘤治療引發心衰竭 (cancer therapeutics-related cardiac dysfunction, CTRCD) 定義為接受癌症治療後 1. 無相關心衰竭症狀但是射出分率下降百分之十以上或是下降到小於 53%，2. 有心衰竭症狀合併射出分率下降百分之五以上[33]。過去，有研究收錄了 42 位接受賀癌平治療的病人，有 10 位在治療後的第六個月射出分率顯著的下降，不過回過頭去看發現在第三的月的時候，他們的縱向形變能力已顯著的下降。如果提早介入心衰竭相關藥物的治療，是否可以扭轉局勢，減緩收縮功能惡化。針對此問題，相關研究顯示，在接受賀癌平合併蒽環類藥物的病人，提早在射出分率尚未變化，但縱向應變已經下降的當下，給予乙型交感神經接受體阻斷劑 (Beta-bloker) 的治療，六個月後追蹤，縱向應變有顯著的改善[34]。因此斑點追蹤心臟超音波在此扮演的重要角色是提早診斷，提早治療。

結　語

審慎且精確的評估左心室收縮功能是非常重要的。雖然不論是原理上還是技術上，射出分率的測量存在了許多誤差及限制，但是射出分率目前依然是各個治療指引的指定量測標的。雖然如此，我們還是要認識隨著科技的進步所開發出來的新技術，斑點追蹤心臟超音波，由此所測量出的縱向應變，比射出分率更能直接且精準的表達左心室收縮功能。相信在不久的將來，當機器及軟體差異的問題克服之後，整體縱向應變可能會取代射出分率在治療指引上的地位。

參考文獻

1. Klaeboe LG, Edvardsen T. Echocardiographic assessment of left ventricular systolic function. J Echocardiogr 2019; 17:10-6.
2. Greenbaum RA, Ho SY, Gibson DG , Becker AE, Anderson RH. Left ventricular fibre architecture in man. Br Heart J 1981;45(3): 248-63.
3. Partho PS, Vijay KK, Josef K, et al. Left ventricular form and function revisited: Applied translational science to cardiovascular ultrasound imaging. J Am Soc Echocardiogr 2007;20(5):539-51.
4. Theodore PA, Veronica LD, Hsin YL. Role of tissue Doppler and strain echocardiography in current clinical practice. circulation 2007;116:2597-609.
5. Roberto ML, Luigi PB, Victor MA. Recommendations for cardiac chamber quantification by echocardiography in adults: An update from the American Society of Echocardiography and the European Association of Cardiovascular Imaging. J Am Soc Echocardiogr 2015;28:1-39.
6. Lang RM, Badano LP, Mor-Avi V, et al. Recommendations for cardiac chamber quantification by echocardiography in adults: An update from the American Society of Echocardiography and the European Association of Cardiovascular Imaging. Eur Heart J Cardiovasc Imaging 2015;16:233-71.
7. Thavendiranathan P, Grant AD, Negishi T, et al. Reproducibility of echocardiographic techniques for sequential assessment of left ventricular ejection fraction and volumes: application to patients undergoing cancer chemotherapy. J Am Coll Cardiol 2013;61:77-84.
8. Stokke TM, Hasselberg NE, Smedsrud MK, et al. Geometry

as a confounder when assessing ventricular systolic function: comparison between ejection fraction and strain. J Am Coll Cardiol 2017;70:942-54.
9. Curtis JP, Sokol SI, Wang Y, et al. The association of left ventricular ejection fraction, mortality, and cause of death in stable outpatients with heart failure. J Am Coll Cardiol 2003; 42:736-42.
10. Krishna KK, Liza T. Tissue Doppler imaging in echocardiography: Value and limitations. Heart, Lung and Circulation 2015; 24: 224-33.
11. Hermann B, Thomas B. Two dimensional speckle tracking echocardiography: Basic principles. Heart 2010;96:716-22.
12. Amundsen BH, Helle-Valle T, Edvardsen T, et al. Noninvasive myocardial strain measurement by speckle tracking echocardiography: Validation against sonomicrometry and tagged magnetic resonance imaging. J Am Coll Cardiol 2006;47:789-93.
13. Konstantinos EF, Ana MD, Serkan U, James DT. Head-to-head comparison of global longitudinal strain measurements among nine different vendors the EACVI/ASE inter-vendor comparison study. J Am Soc Echocardiogr 2015;28:1171-81.
14. Jianwen W, Dirar SK, Yong Y, Guillermo TA, Sherif FN. Preserved left ventricular twist and circumferential deformation, but depressed longitudinal and radial deformation in patients with diastolic heart failure. Eur Heart J 2008; 29: 1283-9.
15. Stanton T, Leano R, Marwick TH. Prediction of all-cause mortality from global longitudinal speckle strain: comparison with ejection fraction and wall motion scoring. Circ Cardiovasc Imaging 2009;2:356-64.
16. Liu YW, Tsai WC, Su CT, Lin CC, Chen CH. Evidence of left ventricular systolic dysfunction detected by automatic function imaging in patients with heart failure and preserved left ventricular ejection fraction. J Cardiac Failure 2009; 15:782-9.
17. Liu D, Hu K, Niemann M, et al. Efect of combined systolic and diastolic functional parameter assessment for diferentiation of cardiac amyloidosis from other causes of concentric left ventricular hypertrophy. Circ Cardiovasc Imaging 2013; 6:1066-72.
18. Baumgartner H, Falk V, Bax JJ, et al. 2017 ESC/EACTS Guidelines for the management of valvular heart disease. Eur Heart J 2017;38:2739-91.
19. Weidemann F, Herrmann S, Stork S, et al. Impact of myocardial fibrosis in patients with symptomatic severe aortic stenosis. Circulation 2009;120:577-84.
20. Kearney LG, Lu K, Ord M, et al. Global longitudinal strain is a strong independent predictor of all-cause mortality in patients with aortic stenosis. Eur Heart J Cardiovasc Imaging 2012;13:827-33.
21. Huang MH, Lee WH, Tsai HR, Liu WY, Liu PY, Tsai WC. Value of layer-specific strain distribution patterns in hypertrophied myocardium from different etiologies. Int J Cardiol 2019;281:69-75.
22. Smedsrud MK, Sarvari S, Haugaa KH, et al. Duration of myocardial early systolic lengthening predicts the presence of signifcant coronary artery disease. J Am Coll Cardiol 2012;60:1086-93.
23. Antoni ML, Mollema SA, Delgado V, et al. Prognostic importance of strain and strain rate after acute myocardial infarction. Eur Heart J 2010;31:1640-7.
24. Liu YW, Su CT, Wang SPH, et al. Application of speckle-tracking echocardiography in detecting coronary artery disease in patients with maintenance hemodialysis. Blood Purif 2011;32:38-42.
25. Tsai WC, Liu YW, Huang YY, Lin CC, Lee CH, Tsai LM. Diagnostic value of segmental longitudinal strain by automatic function imaging in coronary artery disease without left ventricular dysfunction. J Am Soc Echocardiogr 2010; 23:1183-9.
26. Biering-Sørensen T, Hoffman S, Mogelvang R, et al. Myocardial strain analysis by 2-dimensional speckle tracking echocardiography improves diagnostics of coronary artery stenosis in stable angina pectoris. Circ Cardiovasc Imaging 2014;7:58-65.
27. Shimoni S, Gendelmann G, Ayzenberg O, et al. Differential effects of coronary artery stenosis of myocardial function: The value of myocardial strain analysis for the detection of coronary artery disease. J Am Soc Echocardiogr 2011;24: 748-57.
28. Christian E, Bjørnar G, Harald B, et al. Strain echocardiography predicts acute coronary occlusion in patients with non-ST-segment elevation acute coronary syndrome. Eur J Echocardiogr 2010;11(6):501-8.
29. Ola G, Einar H, Trond V, et al. Global longitudinal strain measured by two-dimensional speckle tracking echocardiography is closely related to myocardial infarct size in chronic ischaemic heart disease. Clinical Science 2007;113:287-96.
30. Stijntje DR, Sjoerd AM, Hildo JL, et al. Validation of echocardiographic two-dimensional speckle tracking longitudinal strain imaging for viability assessment in patients with chronic ischemic left ventricular dysfunction and comparison with contrast-enhanced magnetic resonance imaging. Am J Cardiol 2009;104:312-7.
31. Haugaa KH, Grenne BL, Eek CH, et al. Strain echocardiography improves risk prediction of ventricular arrhythmias after myocardial infarction. JACC Cardiovasc Imaging 2013; 6:841-50.
32. Holland DJ, Marwick TH, Haluska BA, et al. Subclinical LV dysfunction and 10-year outcomes in type 2 diabetes mellitus. Heart 2015;101:1061-6.
33. Plana JC, Galderisi M, Barac A, et al. Expert consensus for multimodality imaging evaluation of adult patients during and after cancer therapy: A report from the American Society of Echocardiography and the European Association of Cardiovascular Imaging. Eur Heart J Cardiovasc Imaging 2014;15:1063-93.
34. Nazanin FR, Jonathan RW, Anthony W, et al. The utility of cardiac biomarkers, tissue velocity and strain imaging, and cardiac magnetic resonance imaging in predicting early left ventricular dysfunctionin patients with human epidermal growth factorreceptor II–positive breast cancer treated with adjuvant trastuzumab therapy. JACC 2011: 2263-70.

Recent Advance in Speckle Tracking Echocardiography for Assessment of Left Ventricular Systolic Function

Pei Lin, Yen-Wen Liu, and Wei-Chuan Tsai

Division of Cardiology, Department of Internal Medicine, National Cheng Kung University Hospital, College of Medicine, National Cheng Kung University, Tainan, Taiwan

The left ventricular ejection fraction (LVEF) is the principal method and commonly used echocardiographic assessment of left ventricular systolic function. Although LVEF has broad applications, it also has some limitations. Measurement of LV systolic function by two-dimensional echocardiography is highly operator-dependent and has less reproducibility. Geometry is also a confounder to affect the measurement. The most important limitation is the insensitivity to detect the early dysfunction. Global longitudinal strain from speckle tracking echocardiography overcomes many limitations. It resolves the reproducibility issues for serial follow up and reduces the deviation from geometric confounders. Moreover, it can quantify the regional variety which can differentiate different pathology of the remodeled hearts. The most impressive evolution is early detection of LV dysfunction even in the subclinical stage. This review introduces this novel echocardiographic assessment of left ventricular systolic function and its clinical applications. (J Intern Med Taiwan 2022; 33: 169-177)